ZUR

NEUROLYSE UND NERVENNAHT.

DEC 16

INAUGURAL-DISSERTATION

ZUR

ERLANGUNG DER DOKTORWÜRDE

DER

HOHEN MEDICINISCHEN FAKULTÄT

DER

RUPRECHT-KARLS-UNIVERSITÄT

ZU

HEIDELBERG

VORGELEGT VON

HUGO KRAMER,
APPROB. ARZT AUS MANNHEIM.

Dekan: Geh. Hofrat Prof. Dr. Kehrer.
Referent: Geheimrat Prof. Dr. Czerny.

TÜBINGEN
VERLAG DER H. LAUPP'SCHEN BUCHHANDLUNG
1900

ZUR

NEUROLYSE UND NERVENNAHT.

INAUGURAL-DISSERTATION

ZUR

ERLANGUNG DER DOKTORWÜRDE

DER

HOHEN MEDICINISCHEN FAKULTÄT

DER

RUPRECHT-KARLS-UNIVERSITÄT

ZU

HEIDELBERG

VORGELEGT VON

HUGO KRAMER,
APPROB. ARZT AUS MANNHEIM.

Dekan: Geh. Hofrat Prof. Dr. Kehrer.
Referent: Geheimrat Prof. Dr. Czerny.

TÜBINGEN
VERLAG DER H. LAUPP'SCHEN BUCHHANDLUNG
1900

Vorliegende Arbeit hat zum Gegenstand die Veröffentlichung der Endresultate der Fälle von Nervenkompression und Nervennaht, welche im Laufe der letzten 20—25 Jahre in hiesiger chirurgischer Klinik zur Ausführung kamen. Den einzelnen Fällen soll, soweit es zur besseren Uebersicht zweckmässig erscheint, eine kurze Kritik des Erfolges beigefügt werden; ferner soll bei den Fällen von Nervennaht auf Grund der vorliegenden Untersuchungen in erster Linie die Prognose eine eingehende Würdigung finden.

Naturgemäss scheidet sich so die Arbeit in zwei Teile, und ich will zuerst — als die in Kürze zu behandelnde Affektion — die Fälle von Neurolyse betrachten.

Die Frage der Nervenkompression hat vor einigen Jahren bereits durch Neugebauer[1]) eine sehr eingehende Behandlung gefunden, und ich verweise deshalb bezüglich der näheren Einzelheiten

1) Neugebauer. Zur Neurorhaphie u. Neurolyse. Diese Beiträge Bd. 15.

des gesamten Krankheitsbildes auf diese Arbeit, während einige wichtige Punkte auch im folgenden Erwähnung finden sollen. Ich beginne mit der Mitteilung zweier Fälle von Neurolyse des Nervus radialis.

1. Heinrich Olbert, 20 J. alt, Pflästerer aus Heidelberg. Radialislähmung nach Oberarmfraktur durch Einklemmung des Nerven zwischen die Bruchenden. Neurolyse. Heilung.

Am 11. Sept. 1887 brach Pat. den linken Oberarm infolge von Ausgleiten auf einer Treppe. Nach 6 Tagen wurde ein Schienenverband angelegt, der 4 Wochen lang liegen blieb. Am 17. Okt., ca. 5 Wochen nach der Verletzung, Eintritt in die Klinik.

Status: Rechter Oberarm nach aussen konvex, indem das untere Bruchstück nach dieser Richtung dislociert ist; in der Mitte des Humerus noch beträchtliche Callusmassen vorhanden. Der Arm wird ohne Beschwerden gehoben. Paralyse der Strecker des Vorderarms sowie des Supinator longus; komplete EaR; geringe Atrophie der Extensoren. Kraft des Triceps herabgesetzt.

Operation am 25. X. 87: Zunächst wird der unterhalb der Frakturstelle gelegene Abschnitt des Nervus radialis blossgelegt und längs desselben bis zur Frakturstelle in die Höhe gegangen. Der Nerv zeigt sich zwischen den beiden Frakturstellen ziemlich stark eingekeilt, indem das untere spitze Bruchende ihn gegen das obere andrückt; unterhalb der Kompressionsstelle ist der Nerv etwas verdickt und hyperämisch. Freimachung des Nerven, Abtragung des unteren Fragmentendes mit dem Meissel.

Heilung der Wunde p. p. Beim Austritt des Pat. am 22. XI. besteht noch komplete EaR. — Endstatus am 15. VI. 99: Pat. gibt an, dass zwischen Weihnachten und Neujahr 87 die erste Besserung beim Elektrisieren bemerkt wurde; von da an Fortschreiten der Besserung, so dass er Anfang März 88 schon wieder leichte Arbeiten verrichten konnte; im Mai will Pat. wieder arbeitsfähig gewesen sein wie früher. Der Oberarm zeigt noch die erwähnte Krümmung, sowie die Dislokation des unteren Bruchstückes. Die Funktion der vom Nervus radialis des rechten Armes versorgten Muskeln ist normal ausser einer Schwäche der Extensoren im 3. und 4. Finger.

Dynamometer l. = 110, r. = 90. — Die Sensibilität ist intakt. — Elektrischer Befund: Mässige Herabsetzung der Erregbarkeit der Radialismuskeln des rechten Vorderarms, stärker der direkten muskulären als der indirekten vom Nerven aus. Keine EaR (Prof. Hoffmann).

2. Franz Berger, 22 J. alt, Schlosser aus Kempten. Radialislähmung nach Oberarmfraktur, Lösung des Nerven aus dem Callus, Heilung.

Am 24. Aug. 97 wurde Pat. von einem Transmissionsriemen erfasst und erlitt eine Fraktur des rechten Vorder- und Oberarmes, letztere etwa in der Mitte des Knochens. Nach Abnahme des Verbandes am 13. IX. zeigte sich, dass eine komplete Radialislähmung bestand, von der nicht mehr mit Sicherheit festzustellen war, ob sie schon sofort nach der Verletzung vorhanden war. Da eine Durchtrennung oder Kompression des Nerven anzunehmen war, wurde am 4. X. die indicierte Operation ausgeführt. Schnitt im Sulcus bicipitalis externus.

Die Präparation des Nerven war erschwert durch starke Hyperämie der kollateralen Gefässe, weshalb der Schnitt allmählich bis 15 cm lang gemacht werden musste. Das Auffinden des Nerven an der typischen Stelle war unmöglich, weil er gerade hier vom Callus vollständig umwachsen war. Er musste deshalb zunächst oberhalb des Callus, wo er unter dem Deltoides hervortritt, aufgesucht werden und wurde dann von hier bis zu seinem Eintritt in den Callus verfolgt. Der oberflächliche Zweig unterhalb der Einwachsungsstelle war gleich zuerst freigelegt worden; er ging gerade an der vom Callus umwachsenen Nervenpartie ab. Die Callusbrücke, welche den Nerven umschloss, betrug fast 2 cm; sie wurde mit dem Meissel abgeschlagen und der Nerv aus der Furche im Callus freigemacht. Derselbe war an der eingewachsenen Stelle entschieden verdünnt, sah rötlichgrau aus, und bloss an einem kleinen Streifen schien weissliche Markmasse durch den Callus hindurchzugehen. Das vorspringende Bruchende des unteren Bruchstückes, welches gleichsam die knöcherne Unterlage des Nervenbettes bildete, wurde ebenfalls noch mit dem Meissel abgeschlagen und der Nerv so weit aus seinen Adhäsionen gelöst, dass man die Schnittfläche des äusseren Tricepskopfes mit zwei versenkten Catgutnähten vereinigen konnte. Dadurch wurde der Nerv mit Muskeln unterbrückt und vom Knochen abgehalten. Jodoformgazetamponade, Hautseidennähte. Heilung der Wunde p. p.

Es bestand nach der Operation zunächst noch vollkommene EaR. Nach Verlauf von 6 Wochen zeigten sich die ersten Erscheinungen der wiederkehrenden Radialisfunktion. Die Besserung schritt unter Massage und elektrischer Behandlung bis Jan. 98 nur langsam fort; doch von da an rapides Zunehmen der Stärke und Beweglichkeit, so dass Patient am 6. II. 98 entlassen werden konnte. Die Beweglichkeit war fast wieder hergestellt, die Kraft noch vermindert. Druckkraft l. = 40 kg, r. = 10 kg. Ein halbes Jahr später stellte sich Pat. Herrn Dr. Petersen wieder vor; die Heilung hatte so gute Fortschritte gemacht, dass Patient seine Arbeit als Schlosser wieder vollkommen verrichten konnte.

In beiden vorliegenden Fällen ist die Kompression der Nerven auf die Folgen einer Oberarmfraktur zurückzuführen, die überhaupt fast den einzigen Anlass zur operativ behandelten Radialis-Kompression abgiebt. Den ersten Fall kann man als Beispiel einer pri-

mären Kompressionslähmung auffassen, denn, wenn auch, wie in vielen solcher Fälle, die Lähmung sofort nach der Verletzung nicht festgestellt wurde, so spricht doch der Operationsbefund, die vorhandene starke Einkeilung des Nerven, mit grösster Wahrscheinlichkeit für einen solchen Modus der Entstehung. Nur selten sind primäre Lähmungen des Radialis nach Humerusfraktur die Folgen einer Zerreissung des Nerven; nach Riethus[1]) sind 9 solcher Fälle veröffentlicht.

Die Kompression des Nerven kann auf verschiedene Weise zu Stande kommen: in der grossen Mehrzahl der Fälle erfolgt sie durch das Trauma selbst oder durch die Bruchkanten; in seltenen Fällen, wie in dem vorliegenden Fall, ist es eine Interposition des Nerven zwischen die Bruchenden, die zur Schädigung oder Aufhebung der Funktion führt.

Die erste solche Interposition des Nerv. radialis wurde 1837 von Nélaton beobachtet und operiert; hier handelte es sich nur um sensible Reizerscheinungen, heftige Schmerzen im Verlauf des Nerven, wenn die Fragmente gegeneinander bewegt wurden (Pseudarthrose). In den übrigen 4 Fällen, die in der Litteratur vorhanden sind (3 Fälle von Ollier, 1 Fall von Ogston) waren motorische Lähmungserscheinungen vorhanden, zum Teil gleichzeitig mit den genannten charakteristischen Schmerzen. Dass in unserem Falle diese Schmerzen fehlten, ist darauf zurückzuführen, dass offenbar schon eine Konsolidation eingetreten und so eine Verschiebung der Bruchstücke gegeneinander ausgeschlossen war. Daher war es hier auch nicht möglich, die Interposition vor der Operation zu erkennen.

Was die Therapie dieser Fälle betrifft, so ist hervorzuheben, dass in einem der Fälle von Ollier es durch Extension und Cirkumduktion der Bruchstücke gelang, ohne Operation den Nerven aus seiner Einklemmung zu befreien, ein Versuch, der aber nur in ganz frischen Fällen, wo es noch nicht zu adhäsiven Processen gekommen ist, Aussicht auf Erfolg hat und auch da nur mit grösster Vorsicht unternommen werden kann.

Während der erste Fall das Beispiel einer primären Lähmung bot, liegt im zweiten eine sekundäre Lähmung vor, also eine solche, die nicht durch das Trauma sofort entsteht, sondern erst im weiteren Verlauf eintritt, indem der intakte Nerv durch die Vorgänge, welche mit dem Process der Heilung in Zusammenhang stehen,

1) Riethus. Ueber Verletzungen des Nerv. radialis bei Humerusfraktur und ihre operative Behandlung.

oder infolge neuer durch die Fraktur geschaffener anatomischer Verhältnisse eine langsam zunehmende Schädigung erfährt, die bis zu seiner vollständigen Zerstörung an der betreffenden Stelle führen kann. Zu der ersten Gruppe dieser Lähmungen gehören die Fälle von Kompression des Nerven durch Narbengewebe, deren erster von Busch im Jahre 1863 beobachtet wurde; sodann die Fälle von Kompression durch Knochencallus, wie im vorliegenden Fall. Die erste Veröffentlichung über diesen letzten Modus der Entstehung stammt von Ollier aus dem Jahre 1864. Auch ein gleichzeitiges Vorkommen der beiden Ursachen hat man beobachtet. Die zweite Gruppe wird allein durch den Fall Czerny (1884) vertreten, in welchem eine Abschürfung der Nerven durch einen scharfen Knochenvorsprung als Ursache der zunehmenden Lähmungserscheinungen festgestellt wurde.

Die Erfolge in den vorliegenden beiden Beobachtungen waren gute, entsprechend der günstigen Prognose dieser Fälle überhaupt: so findet sich unter 35 Fällen von operativ behandelter Radialis-Kompression, deren Erfolge bekannt sind, nur 2mal ein sicherer Misserfolg (Nr. 1[1]) und 2) und in einem weiteren Falle (Nr. 3) ein wahrscheinlicher Misserfolg verzeichnet; unter den 32 erfolgreichen Fällen musste, wie dies auch in dem erfolglosen Falle Nr. 2 geschehen war, 2mal wegen zu grosser Schädigung des Nerven die Resektion desselben ausgeführt werden: Fall Roux (Nr. 4) und Fall Trendelenburg (Nr. 5); in letzterem mit gleichzeitiger Kontinuitätsresektion und Verkürzung des Humerus, um eine direkte Vereinigung der Nervenenden zu ermöglichen. Näheres über diese Methode der Humerusverkürzung, die von Trendelenburg als Ersatz der Nervenplastik in einer Reihe von Fällen mit gutem Erfolg angewandt wurde, findet sich in der Arbeit von Riethus, an deren Schluss auch in übersichtlicher Weise die Grundsätze zusammengestellt sind, welche uns bei der Therapie der infolge einer Oberarmfraktur entstandenen Radialisparalyse leiten müssen.

Ich komme nun zur Mitteilung zweier Fälle von Neurolyse des Nerv. ulnaris bei ebenfalls infolge von Fraktur entstandener Lähmung, Fälle, die bedeutend seltener sind als die entsprechenden Lähmungen des Nervus radialis, wie dies ja schon der traumatischen Einflüssen weniger ausgesetzte Verlauf des Nerven von vornherein vermuten lässt. Wie bei den durch Fraktur verursachten Radialis-

1) Nr. 1 Fall Deanesly. Ref. Goldstein. Nr. 2 Moullin. Ref. Virch.-Hirsch 1893. Nr. 3 Fall Delens. Nr. 4 Neugebauer. Ref. Fall 31. Nr. 5. Riethus l. c.

Lähmungen diejenige Stelle den meisten Gefahren ausgesetzt ist, wo der Nerv die engsten Beziehungen zum Knochen besitzt, d. h. die im Sulcus radialis verlaufende Strecke, so ist es hier die Stelle des Sulcus cubitalis, die am meisten bei Fraktur in Betracht kommt: unter 14 Fällen von operativ behandelter Ulnarislähmung nach Fraktur war 11mal ein Bruch des Condylus internus vorausgegangen. Zugleich ist dieser Bruch bei weitem das häufigste das Ellbogengelenk betreffende Trauma, dessen Folgen eine Neurolyse des Nerven an dieser Stelle erheischen. Nur 3 solche Neurolysen finde ich verzeichnet, in denen eine andere Ursache der Lähmung zu Grunde liegt: in dem einen (Fall von Ranke, Neugebauer l. c. Nr. 13) war ein Sturz auf den Ellbogen vorausgegangen, der Knochen fand sich aber bei der Operation intakt, in einem anderen Falle (Hodges Nr. 35) handelte es sich ebenfalls um eine Kontusion des Ellbogens, der ein Knochenabscess gefolgt war; im 3. Fall (Nicoladoni Nr. 15) ist die Lähmung auf die Folgen einer wegen Ankylose ausgeführten Resectio cubiti zu beziehen.

Die Fälle, die an hiesiger chirurgischer Klinik operiert wurden, sind folgende:

3. M. J. aus B., 16 J. alt. Ulnarislähmung nach Fractura cond. hum. inveterata. Rinnenbildung für den Nerv. ulnaris.

Vor 12 Jahren, also im 4. Lebensjahr, erlitt Patient einen Bruch des linken Oberarms am Ellbogen. Heilung im Gypsverband mit bedeutender Deformität. Seit 8 Wochen bemerkt Pat. eine Abmagerung der linken Hand. Einige Zeit lang durchgeführte elektrische Behandlung war ohne Erfolg.

Status (5. XII. 84): Der l. Ellbogen etwas verdickt, vollkommen zu beugen, jedoch nicht bis zur Geraden zu strecken. Bei der Streckung Cubitus valgus. Die Gelenkkörper des Unterarms, unter sich in normaler Lage, artikulieren am Oberarm in einer Linie, welche mit dessen Längsachse einen Winkel von ca. 45° bildet, auch ist das Gelenk anscheinend etwas mehr an die Vorderseite des Oberarms gerückt. Dem Epicondylus internus humeri entspricht eine dicke, feste Callusmasse, welche mit der Ulna verwachsen ist und deren Bewegungen mitmacht. Ueber die Kuppe derselben fühlt man einen anscheinend bleistiftdicken, derben, seitlich etwas verschieblichen Strang (Nervus ulnaris) hinwegziehen, der bei Druck etwas empfindlich ist. Am Capitulum radii artikuliert ein haselnussgrosses Knochenstückchen (dem Epicondyl. ext. entsprechend), welches sich mit demselben unter weichem Crepitieren mitbewegt. Muskulatur des Ober- und Vorderarms nicht auffallend abgemagert; Sensibilität für Nadelstiche

normal, ebenso Motilität der Hand. Dagegen eine auffallende Abmagerung der Mm. interossei und des Hypothenar. Nerv. ulnaris elektrisch unerregbar.

Operation am 5. XII. 84: Schnitt von 10 cm Länge über den Nerv. ulnaris, Blosslegung und Verziehung nach der Ulna hin. Alsdann wird an der Stelle seines früheren Verlaufs das Periost durchtrennt, beiderseits zurückgeschoben und mit dem Hohlmeissel eine reichlich 1 cm tiefe und 5—6 cm lange Rinne gemeisselt, wobei am oberen Ende derselben das Ellbogengelenk eröffnet wird. Naht des verdickten Periostes mit Catgut, Versenkung des Nerven in die Rinne, Naht der Haut und Fascie über demselben mit Catgut. Der Nerv zeigte an der blossgelegten Stelle eine spindelförmige Verdickung bis fast zum doppelten Volumen seiner normalen Dicke.

Die Heilung erfolgte p. p., so dass Pat. am 10. XII. entlassen werden konnte. Nach Aussage seiner Eltern — Pat. ist vor 1½ Jahren gestorben — war etwa 3 Monate nach der Operation die Hand wieder vollkommen gebrauchsfähig geworden, auch die Abmagerung war geschwunden. Der Erfolg war ein dauernder.

4. Anna Müller, 19 J. alt, Cigarrenarbeiterin aus Plankstadt. Ulnarislähmung nach Fract. cond. humeri inveterata. Verlagerung des Nerven auf die Beugeseite. Kein Erfolg nach ca. 7 Monaten.

Im Alter von 5 Jahren Fall von der Treppe. Absprengung des Epicondylus externus des linken Ellbogens. Es blieb eine leichte Bewegungsstörung im Ellbogengelenk und Valgusstellung. Seit dem 14. Jahr Abmagerung und Schwäche der linken Hand; Motilitäts- und Sensibilitätsstörung im 4. und 5. Finger, seit 3 Jahren leichte Klauenstellung.

Status: Valgusstellung des linken Ellbogengelenks von ca. 150°. Epicondylus internus stark vorspringend, verdickt; Epicond. ext. sehr klein und nach innen gerückt. Bewegungen im Ellbogengelenk nicht vollkommen frei; am wenigsten eingeschränkt sind Beugung und Pronation. Komplete linksseitige Ulnarislähmung einschliesslich des Flexor carpi ulnaris und des vom Ulnaris versorgten Teiles des Flexor digit. profundus. Muskeln des Ulnarisgebietes weder indirekt noch direkt erregbar; komplete EaR. Sensibilität im Ulnarisgebiet herabgesetzt.

Operation am 5. V. 99: Schnitt von 10 cm Länge etwas spiralig um den Epicond. medialis herum; Freilegung des Nervus ulnaris oberhalb des Sulcus, wobei der Nerv hinter dem Epicondylus zweifellos platt gedrückt und etwas spindelförmig verdickt erschien. Der oberhalb liegende Teil sah ziemlich markweiss aus, während der unterhalb der Verdickung liegende Teil des Nerven weicher und etwas rötlichgrau verfärbt war. Der Nerv wurde in Ausdehnung von 6 cm aus seiner Nische herausgeholt, und, da es sich zeigte, dass er namentlich bei Beugeversuchen durch den vorspringenden Epicondylus med. stärker gespannt wurde, wurde er auf

die vordere Fläche desselben mit Hilfe von vier versenkten Catgutnähten verlagert; Schluss der Haut darüber mit fortlaufender Seide. Heilung ohne Eiterung. Am 15. V. 99 keine Aenderung.

Status am 23. XI. 99: Seit der Entlassung hat Pat. keine Besserung bemerkt. An der Innenseite des linken Ellbogengelenkes die hinter dem Condylus int. herabverlaufende nirgends druckempfindliche Narbe. Umfang des linken Ober- und Vorderarms ca. 1 cm geringer als rechts; Umfang der Hand um die Capitula metacarp. r. = 20,2, l. = 18,4 cm. Daumen, Zeige- und Mittelfinger zeigen an beiden Händen annähernd die gleichen Umfänge; dagegen ist der Umfang der Mittel- und Endphalange des vierten Fingers links etwas geringer; der Kleinfinger zeigt links in allen seinen Gliedern einen geringeren Umfang. Hypothenar ganz atrophisch, Gegend des Adduct. pollic. eingesunken; Interosseus I nicht nachweisbar; auch die übrigen Interossalräume eingesunken. Die linke Hand steht in leichter Klauenhandstellung. Der Daumen ist adduciert, sein Metacarpus zugleich etwas mehr dorsal gerückt; der Daumenrücken sieht fast nach aussen, nur wenig nach oben. Die Grundphalanx des Daumens steht in Streckstellung, die Endphalanx ist leicht gebeugt, ca. 20°. Die vier Finger stehen in leichter ulnarer Abduktion. Die Grundphalangen des Zeige- und Mittelfingers stehen annähernd horizontal in Streckstellung, die des 4. und 5. Fingers in leichter Ueberstreckung. Die Mittelphalangen des 2. bis 5. Fingers sind gebeugt, und zwar nimmt ihre Beugung vom Zeigefinger bis Kleinfinger zu (40°, 60°, 90°, 80° ca.). Die Endphalangen stehen gestreckt zu den Mittelphalangen, nur am Kleinfinger ist die Endphalange ganz leicht gebeugt.

Motilität: Im Handgelenk ist links die Kraft der ulnaren Abduktion gering; eine Kontraktion des Extensor carpi uln. ist nicht festzustellen. Kraft der Beugung ca. ein Drittel geringer, die übrigen Bewegungen im Handgelenk sind gut. Eine Faustbildung ist links möglich, erfordert aber mehr Anstrengung. Die Grundphalangen des 2. bis 5. Fingers werden in guter Exkursion gebeugt, doch ist die Kraft dabei vermindert, namentlich am Kleinfinger. Die Beugung der Mittelphalangen geschieht in gleicher Exkursionsgrösse rechts und links; die Kraft hierbei ist links am 4. Finger etwas schwächer, am 5. Finger stark schwächer als rechts. Beugung der Endphalangen: am Zeigefinger r. = l.; am Mittelfinger etwas schwächer; am 4. Finger ist die Exkursion geringer, die Kraft bedeutend geringer; am Kleinfinger ist die Endphalange aktiv vollkommen unbeweglich. Die Streckung der Endphalangen geschieht gut, ausser am Zeigefinger, dessen Kraft schwächer ist. Streckung der Mittelphalangen ist nicht über die Ruhestellung hinaus möglich. Die Abduktion und Adduktion der vier Finger ist unmöglich. Daumen: Extension, Abduktion und Flexion gut; Kraft der Opposition l. etwas geringer. Die Adduktion möglich, auch bei flachem Aufliegen der Hand, Exkursion aber nur halb so gross wie rechts, Kraft geringer. Die Wirkung des Flexor longus ist

dabei nicht auszuschliessen, auch nicht bei der elektrischen Untersuchung, bei welcher durch starken Strom eine Adduktionsbewegung auszulösen ist. Im Uebrigen ist die Erregbarkeit der Ulnarismuskulatur direkt und indirekt für den faradischen Strom aufgehoben.

Dynamometerkraft r. = 77, l. = 40.

Sensibilität: Herabsetzung im Ulnarisgebiet. An den Stellen stärkster Herabsetzung, am Kleinfinger, besteht Anästhesie für leichte Berührung.

Vasomotorisches und trophisches Verhalten: die linke Hand fühlt sich kalt an, sie soll weniger schwitzen. Keine Besonderheiten im Nagelwachstum.

Fig. 1.

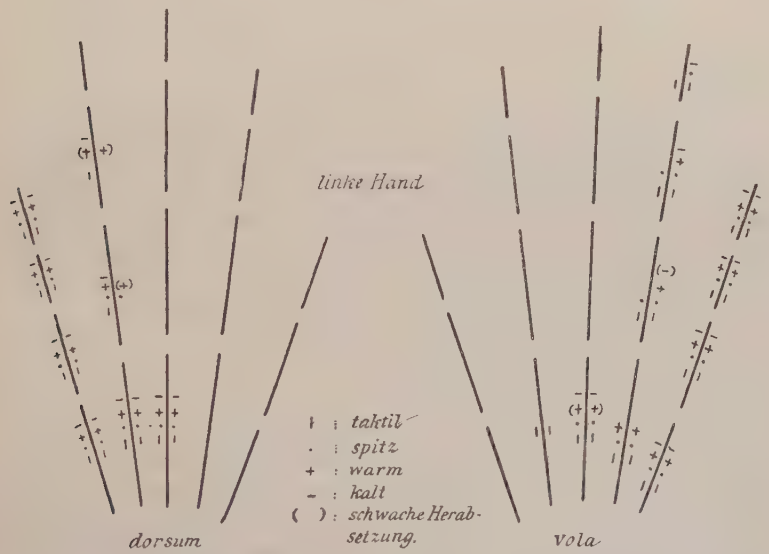

Gebrauchsfähigkeit der Hand: Patientin kann ihrer Arbeit in der Fabrik (Auseinanderstreichen der gefalteten Tabaksblätter und Entfernung der Rippe) gut nachkommen, aber nicht jede Arbeit verrichten. Aufheben einer Nadel geht gut; Stricken kann Pat nicht.

In den vorliegenden beiden Fällen ist besonders hervorzuheben, dass beide auf die Folge einer Fraktur zurückzuführen sind, die lange Jahre dem Eintritt der Funktionsstörung vorausgegangen ist: im Fall 3 betrug dieser Zeitraum 12 Jahre, im anderen Fall 11 Jahre. Eine Durchsicht der Litteratur zeigt, dass diese Beobachtungen nicht ganz vereinzelt dastehen; Mertens[1]) erwähnt einen

1) P. Mertens. Ueber Läsionen des Nerv. ulnaris nach Brüchen des Oberarms. Dissert. Berlin 1889.

Fall, bei welchem die ersten Beschwerden 6 Jahre nach der im 15. Lebensjahre erfolgten Fraktur sich geltend machten; der Patient entzog sich aber hier der Operation.

Gemeinsam allen diesen 3 Fällen ist das jugendliche Alter der Patienten, und hierin können wir auch den Grund zu dem späten Eintritt der Lähmungserscheinungen erblicken: wir können uns vorstellen, dass der wachsende Knochen Reizen gegenüber, wie sie durch eine Fraktur gesetzt werden können, besonders stark reagiert, was im Verein mit einer eventuell entstandenen Verlagerung von Knochenteilen ein atypisches Wachstum bedingen wird. Wir müssen annehmen, dass dieses atypische Wachstum bei jugendlichen Individuen langsam zur Vergrösserung der durch die Fraktur entstandenen Deformität führt und so schliesslich die Kompression des Nerven herbeiführt.

Die Prognose der Fälle von Ulnarislösung scheint nach den in der Litteratur niedergelegten Beobachtungen wie die der entsprechenden Radialislösungen eine recht günstige zu sein. Unter den 13 Fällen, die zur Operation kamen, sind — einschliesslich der beiden vorliegenden Fälle — nur zwei Misserfolge zu erwähnen, ein sicherer im Falle Hamilton[1]) und ein wahrscheinlicher im obigen Falle 4, wo im Laufe von 7 Monaten keine Besserung erfolgte.

Zum Schlusse folgen 2 Fälle von Lösung des Plexus brachialis nach Fractura claviculae. Obwohl über Plexus brachialis-Lähmung nach Claviculafraktur in der Litteratur eine ziemliche Zahl von Beobachtungen niedergelegt ist, so finden wir doch nur wenig Veröffentlichungen über Neurolysen, die aus diesem Grunde zur Ausführung kamen. Neugebauer erwähnt in seiner Statistik nur zwei dieser Fälle; einen Fall von Delens und eine Veröffentlichung von Beaumé.

Die Fälle, die in Heidelberg zur Operation kamen, sind folgende:

5. Jakob Schuler, 25 J. alt, Maurer aus Kirchheim a. d. Teck. Plexuslähmung nach Fractura claviculae. Resectio claviculae und Freilegung des Plexus brachialis. Partieller Erfolg.

Am 30. X. 78 Fall eines Steines (75 cm lang, 20 cm breit, 10 cm hoch) aus 11 Meter Höhe auf die rechte Schulter. Pat. war eine halbe Stunde bewusstlos. Nach dem Erwachen heftige Schmerzen in der rechten Schulter; Unfähigkeit den Arm zu bewegen. Nach 8 Tagen wurde ein

1) Brandenburg. Ueber Nervenlähmungen der oberen Extremität durch Brüche des Oberarms. Greifswald 1883.

Gypsverband angelegt, der nach weiteren $2^1/_2$ Wochen erneut wurde und ebenso lange liegen blieb. Nach seiner Entfernung konnte der Arm nicht bewegt werden. Elektrische Behandlung blieb ohne Erfolg.

Status: Kräftiger Mann. Narbe an der Stelle, wo der Stein aufgefallen. Abflachung der rechten Thoraxhälfte. Entfernung vom Acromion bis zum Sterno-clavicular-gelenk r. = 15, l. = 17,5 cm. Die Clavicula war im äusseren Drittel frakturiert. Das mediale Bruchstück, nach hinten und oben verschoben, ist 12 cm lang; das äussere Bruchstück, ebenfalls nach hinten verschoben, liegt unter dem medianen. Rechte Schulter atrophisch. Infolge der Atrophie der Muskeln auf der Rückseite der Scapula starkes Vortreten der Spina, auf ihr ein Wulst, der eine periostale Auflagerung zu sein scheint. Auch Oberarm und Unterarm sind atrophisch: grösster Umfang des Oberarms l. 28, r. 21,5 cm, des Unterarms l. 27,5, r. 22 cm. Der rechte Arm steht in rechtwinkeliger Flexion, wahrscheinlich weil Pat. ihn in der Schlinge so trug, und ist total unbeweglich. Passiv sind in Hand-, Ellbogen- und Schultergelenk alle Bewegungen möglich, doch gelingt die Hebung des Armes nur bis Schulterhöhe, darüber hinaus ist sie nicht möglich wegen Schmerzen.

Elektrischer Befund: Komplete traumatische Lähmung des Plexus brachialis mit Ausnahme des Nerven für den Musc. serrat. ant. maior. Komplete EaR.

Sensibilität an Unterarm und Hand vollständig erloschen, am ganzen Oberarm herabgesetzt. Nadelstiche werden hier noch gefühlt und leidlich lokalisiert. Bei Druck auf den Plexus brach. Kriebeln im rechten Arm.

Operation am 31. V. 79: Freilegung der dislocierten Clavicula durch einen Längsschnitt, subperiostale Ausschälung und Resektion. Zur besseren Blosslegung des Plexus wurde von der Mitte des ersten Schnittes ein zweiter Schnitt nach oben innen geführt. Der platt gequetschte Plexus schien von Narbenmasse durchsetzt und war nicht vollständig blosszulegen.

Heilung ohne Eiterung. Am 21. VI. 79 sollen die Muskeln beim Elektrisieren etwas gezuckt haben. Entlassung des Pat. am 28. VI. 79, ohne dass die Beweglichkeit wieder eingetreten. — Endstatus am 26. VII. 99: Starker Mann mit sehr kräftiger Muskulatur. Rechte Schulter, rechter Ober- und Unterarm stark atrophisch, rechte Brusthälfte abgeflacht, rechte Mamma weniger stark entwickelt, Schulter weniger breit. Die Gegend der Fossa supra- und infraspinata eingesunken. Entfernung vom Jugulum bis zum äusseren Ende des Acromion r. 20, l. 23 cm.

Die Umfänge der oberen Extremität sind folgende:

Oberarmumfang in Höhe der Axilla	l. $32^3/_4$,	r. $22^3/_4$ cm
in der Mitte	l. $31^1/_2$,	r. $25^1/_2$ cm
Vorderarmumfang im oberen Drittel	l. 32,	r. 22 cm
Umfang ums Handgelenk	l. 19,5,	r. $16^3/_4$ cm.

Ueber der Clavicula eine weisse, lineare, leicht verschiebliche Narbe

Die Clavicula hat sich gut neugebildet, verläuft aber mehr abgeflacht als links, von ihr aus setzt sich eine kurze Knochenspange in die Insertion des Trapezius nach oben fort. Bei stärkerem Druck auf Clavicula oder Narbe empfindet Pat. ein Kriebeln im Ober- und Unterarm bis zur Mitte des Metacarpus. Auffallend ist die äussere Begrenzungslinie der Schulter. Zwischen Acromion und dem sehr deutlich fühlbaren Humeruskopf besteht eine kleine Einsenkung, unterhalb des Humeruskopfes eine zweite grössere Abflachung, die nach unten — der distalen, erhaltenen Portion des Deltoides entsprechend — in die normale, nach aussen leicht konvexe Begrenzung übergeht.

Der rechte Arm ist scheinbar etwas länger infolge von Erschlaffung im Schultergelenk. Pat. hält den Arm im Ellbogengelenk rechtwinkelig gebeugt; der Vorderarm steht in Mittelstellung zwischen Pro- und Supination. Der Daumen ist gestreckt und adduciert, seine Endphalange leicht gebeugt; die übrigen Finger sind in die Hohlhand zusammengekrallt, am wenigsten der Zeigefinger, am stärksten der Kleinfinger.

Motilität: Heben der Schulter geschieht gut. Trapezius rechts dünner als links. Rhomboides und Serratus antic. maior ebenfalls erhalten. — Schultergelenk: Aktiv nur Adduktion möglich; passiv gelingt die Abduktion bis ca. 50°, Beugung und Streckung je 45°, Aussenrotation ca. 20° möglich, Innenrotation unbeschränkt. Latissimus dorsi, Teres maior und Pectoralis maior sind in ihrer Funktion erhalten. — Ellbogengelenk: Aktiv ist Beugung möglich; dabei Kontraktion des Biceps und und Supinat. longus; doch ist die Kraft der Beugung nur sehr gering. Pronation, Supination und Streckung sind aktiv nicht möglich. Der Triceps kontrahiert sich immer mit den Beugern zugleich, kann nicht isoliert gebraucht werden; passiv gelingt die Streckung bis 135°, die Supination bis zur Mittelstellung, die Pronation ist unbeschränkt. — Handgelenk: Aktiv ist keine Bewegung möglich; passiv ist Beugung bis zu einem r. Winkel möglich; die passive Streckung gelingt von dieser Stellung aus nur um ca. 45°. — Finger: Nur am Zeigefinger ist eine minimale aktive Beugung möglich. Nach der faradischen Untersuchung kann Pat. das Handgelenk etwas beugen, die Beugung des Zeigefingers geschieht ausgiebiger. — Elektr. Befund: Biceps, Brachialis int. und Triceps zeigen herabgesetzte Erregbarkeit. An Vorderarm und Hand besteht faradisch eine mässige Herabsetzung der indirekten und direkten Erregbarkeit der Ulnaris-, Medianus- und Radialismuskulatur; nur Extensor digitorum, Extensor und Abductor pollicis sind auch bei sehr starkem Strom nicht nachweisbar. Galvanisch besteht herabgesetzte Erregbarkeit, aber nirgends EaR.

Sensibilität: Das Gefühl in Hand und Unterarm soll in den ersten 2 bis 3 Jahren erloschen gewesen sein; erst dann Wiederkehr. Taktile Empfindung: In der Palma manus wird bei Bepinseln ein „Ziehen in den Nerven von Unterarm und Oberarm“ gefühlt: Pat. weiss nicht, wo er

berührt wurde. Auf dem Handrücken ist die taktile Empfindung erloschen. Am Unterarm Herabsetzung; stärkere Berührungen werden gefühlt, aber an den Oberarm lokalisiert. Am Oberarm ebenfalls Herabsetzung ausser an der Streckseite. Hinten in der Gegend der Fossa supra- und infraspinata hat Pat. bei Berührung rechts ein unangenehmes, kitzelndes Gefühl; im Uebrigen kein Unterschied. Vorn in der Fossa supraclavicularis ist im äusseren Teil derselben die Empfindung erloschen, im inneren Teil abgeschwächt. Dieses Gebiet abgeschwächter Sensibilität erstreckt sich am Hals bis in die Höhe des Kehlkopfes hinauf, aber nur im Bereich der vorderen Halshälfte, hinten am Hals ist die Empfindung r. = l. Unterhalb der Clavicula ist die Empfindung rechts auf der ganzen Vorderseite bis zur zweiten Rippe abwärts abgeschwächt; dabei Gefühl von Kitzel. In der Achselhöhle besteht kein Unterschied zwischen rechts und links.

Lokalisation an der Schulter nicht immer genau. Die Schmerz- und Temperaturempfindung ist in diesen Gebieten ebenfalls herabgesetzt. Auf dem Dorsum manus wird spitz nicht empfunden. Warm wird auf dem Rücken der ersten Phalangen nicht gefühlt; heiss wird empfunden, aber mit einer Verlangsamung von 2—3 Sekunden.

Vasomotorisches u. trophisches Verhalten: Schulter, Arm und Hand fühlen sich rechts kühler an als links. Im Winter soll die Hand gegen Kälte sehr empfindlich sein; sie soll dann leicht eine blaue Farbe bekommen. Die Nägel der rechten Hand sollen viel rascher wachsen als links.

Gebrauchsfähigkeit: Arm völlig gebrauchsunfähig, wird im Ellbogengelenk rechtwinkelig gebeugt und an den Körper adduciert getragen, so dass er nicht hindert. Die Hand wird dabei in die Weste gesteckt.

Wenn wir das praktische Resultat der Operation in diesem Falle erwägen, so ist der Arm zwar völlig unbrauchbar, doch ist es immerhin als ein Gewinn durch die Operation zu betrachten, dass die Vorderarmbeuger und Oberarmadduktoren ihre Thätigkeit wieder erlangt haben, wodurch der Arm aktiv in einer Stellung gehalten werden kann, in der er dem Patienten bei seinen Arbeiten (Landwirtschaft) am wenigsten hinderlich ist.

Vom rein physiologischen Standpunkt aus betrachtet ist der Erfolg der Operation ein weit grösserer gewesen. In einem Teil der Muskeln ist es zur Wiederherstellung der willkürlichen Leitung gekommen: in den Adduktoren des Arms, der unteren Portion des Deltoides, in den Beugern des Vorderarms, im Triceps, in den Beugern des Zeigefingers; nach Beendigung der faradischen Untersuchung ist auch eine geringe Beugung in Carpus möglich. Die Innervation des Triceps zeigt eine Störung derart, dass sie nicht isoliert erfolgen

kann, offenbar aus Mangel an Uebung, da diese Bewegung für den Patienten keinen Nutzen mehr hatte. In einem anderen Teil der Muskeln ist zwar keine willkürliche Bewegung möglich, doch zeigen dieselben keine EaR, sondern nur herabgesetzte Erregbarkeit. Es sind folgende: Pronator teres, ein Teil des Flexor digitorum, Flexor pollicis longus und Extensores carpi. In einzelnen Muskeln endlich ist keine Wiederherstellung der Nervenleitung erfolgt: im Extensor digitorum und Extensor und Abduct. poll. longus, im Hauptteil des Deltoides, sowie in den kleineren Schultermuskeln.

Von grossem Interesse ist im vorliegenden Fall, wie das Fehlen willkürlicher Bewegung in einem Teil der früher gelähmten Muskeln zu erklären ist, obgleich keine EaR besteht.

Man könnte sich denken, dass für diese Muskeln noch eine leichte Kompression bestehe, welche die Leitung des motorischen Impulses, nicht aber die trophische Leitung verhindere, und würde dann annehmen dürfen, dass, soweit dies den Arm betrifft — gerade an der Gegend des Subclavicularpunktes — der Druck am meisten behoben sei. Es trifft dies aber nicht zu, denn die Reihenfolge der Kompressionserscheinungen ist eine andere. Nach Neugebauer kommt es zunächst zu Störungen der Muskelernährung, starker Atrophie mit EaR bei vorhandener Willensleitung, erst dann, als weiterer Grad der Kompression, erlischt diese; zuletzt wird die sensible Leitung unterbrochen. In diesem Falle kann der Axencylinder noch intakt sein, was die rasche Möglichkeit der Funktionsrückkehr in manchen Fällen sofort nach Entfernung der komprimierenden Ursache zeigt. Im höchsten Grad der Kompression wird endlich der Axencylinder in seiner Kontinuität zerstört. In vielen Fällen bestehen im Anfang sensible Reizerscheinungen, durch Fixation des Nerven durch Narbengewebe bedingt. So können wir also in den genannten Muskeln die Unmöglichkeit der willkürlichen Kontraktion nicht als Folge einer Kompression auffassen, sondern müssen annehmen, dass es sich hier um eine Unfähigkeit der Kontraktion aus Nichtgebrauch handle, was auch dadurch bewiesen wird, dass nach der faradischen Untersuchung der Patient das Handgelenk etwas beugen kann, was seither nicht möglich war, und dass auch die Bewegung des Zeigefingers in besserer Weis eerfolgt.

Der zweite, ähnliche Fall ist folgender:

6. Joder Giessler, 27 J. alt, Knecht aus Bürglen, Schweiz (Kanton Uri). Kombinierte Schulter-Armlähmung nach Frak-

tura claviculae. Neurolyse. Herstellung der Triceps-Innervation.

Am 11. August 1892 fiel Patient von einer Treppe mit der linken Brustseite auf einen eisernen Kasten, wodurch er sich eine Fractura claviculae zuzog. Sofort schlaffes Herabhängen und Eingeschlafensein des Armes. Nach 6 Wochen langsame Besserung der Beweglichkeit von Vorderarm und Hand, die anfangs gelähmt waren. Seit Anfang Januar ist das Gefühl von Eingeschlafensein geschwunden. Schmerzen sind keine vorhanden. Die Hand ist in letzter Zeit voller geworden.

Status (10. II. 93): Kräftiger, gesunder Mann. Schlaffes Herabhängen der linken oberen Extremität, die linke Schulter steht höher wie die rechte. Die linke Clavicula ist namentlich im mittleren Drittel stark verbreitert; ihre Oberfläche höckerig; die Haut über ihr ist glatt verschieblich. Länge l. 15, r. 16 cm. Die linke Schulterwölbung ist stark abgeflacht, der Humeruskopf darunter deutlich durchzufühlen; zwischen ihm und dem Acromion eine breite Furche. Erhebliches Schlottergelenk der linken Schulter; der linke Oberarm ist fast 3 cm länger als der rechte. Es besteht starke Atrophie der Muskeln der linken Schulter. Fossa infraspinata links ausgehöhlt, Fossae supraspinatae beiderseits gleich ausgefüllt. Umfang des Oberarms 10 cm oberhalb des Olecranon r. 25, l. 21 cm; geringe Atrophie des linken Vorderarms.

Hochgradige Atrophie und vollständige Paralyse besteht in folgenden Muskeln: M. infraspinatus, teres maior, wahrscheinlich auch subscapularis, teres minor. M. deltoides, biceps, brachialis internus, supinator longus, triceps; diese am stärksten von der Atrophie betroffen.

Geringere Atrophie und Parese zeigen folgende Muskeln: M. pectoralis, M. latissimus dorsi, M. serratus anticus maior.

Vollkommen erhalten sind mit guter Funktion und ohne Atrophie: M. sterno-cleidomastoideus, cucullaris, rhomboides, levator scapulae, supraspinatus, sämtliche Vorderarmmuskeln ausser Supinator longus, die kleinen Handmuskeln.

Elektrischer Befund: EaR, je nach dem Grad der Lähmung, teils komplet (Triceps, Supinator longus), teils partiell (Biceps).

Sensibilität im wesentlichen normal; alle Qualitäten erhalten. Nur an einer kleinen Stelle an der Aussenseite des Oberarms eine Spur von Hyperästhesie. Tricepsreflex fehlt, Reflexe am Handgelenk schwach. Träge Kontraktion bei mechanischer Erregung der gelähmten Muskeln.

Diagnose: Kombinierte Arm-Schulterlähmung. Als Sitz der Läsion ist die Gegend des Supraclavicularpunktes anzunehmen. Ob die Lähmung auf einer Kompression der Nerven beruht, oder ob eine Zerreissung vorliegt, ist nicht sicher zu ermitteln.

Weiterer Verlauf: Der Biceps besserte sich etwas; er zeigte am 13. III. eine kräftigere und weniger träge Zuckung. Am 20. IV. zeigen Biceps und M. pectoralis indirekte und direkte faradische Erreg-

barkeit; Deltoides, Triceps, sowie Supinator longus sind unerregbar. Am 14. VI. wird Patient der chirurgischen Klinik überwiesen, da die Bewegungsfähigkeit des Armes sich nicht gebessert hat.

Operation am 16. VI. 93: Schnitt über die Clavicula; Freilegung derselben mit folgender Durchtrennung mit Stichsäge und Meissel. Die beiden Teile werden auseinandergezogen, das hintere Periost und der M. subclavius durchschnitten; dann der horizontale Teil der Vena jugularis externa 3 cm vor der Einmündung doppelt unterbunden und durchschnitten, dann Freilegung der oberflächlichen Schichte des Plexus brachialis. Dieselbe war von einer silberglänzenden, derben Narbenmasse überzogen und bestand aus drei Nervensträngen. Dann wurden auch die Nervenscheiden isoliert, wobei sich deutlich eine spindelförmige Einschnürung oberhalb der narbigen Veränderung zeigte. Der obere Teil war mehr graurot; der untere, schmälere, unter der Narbe liegende sah bandförmig und silberweiss aus. Mit stumpfem Hacken und Finger wurden die drei Nervenstränge nach oben und unten ohne zu starke Dehnung aus der Narbenmasse befreit, dann noch die darunter liegende zweite Plexusschichte oberhalb der Art. subclavia besichtigt, dabei normal, vielleicht aber etwas hyperämisch gefunden. Auswaschen mit Kochsalzlösung. Naht.

Heilung der Wunde p. p. bis auf die Tamponstelle. Entlassung am 10. VIII. 93, ohne dass Besserung eingetreten war. Erwerbsfähigkeit ca. $^1/_3$, da der verletzte Arm fast ganz unbrauchbar. — Endstatus am 11. IX. 99: Patient wurde im Frühjahr 97 wegen geistiger Störung in seinen Heimatsort befördert. Kräftiger Mann mit gut entwickelter Muskulatur, aber geringem Fettpolster. Patient ist gut orientiert, aber sehr aufgeregt, hat fixe Ideen. Der linke Arm hängt schlaff herab. Schulter und Oberarm sind stark atrophisch, Hand und Vorderarm nur um ein geringes schwächer als rechts. Auf der linken Seite stärkeres Abstehen der Scapula-Spitze. Die Spina scapulae springt stark vor, unter ihr fühlt man eine der Fossa infraspinata entsprechende Vertiefung, während die Supraclaviculargrube gegenüber rechts nicht vertieft erscheint. Das Acromion ist links ausserordentlich deutlich abzutasten, unterhalb desselben fühlt man den Humeruskopf, bei hängendem Arm durch eine fingerbreite Grube vom Acromion getrennt. Auch am Oberarm besteht starke Atrophie. Sein Umfang beträgt 10 cm oberhalb des Olecranon l. $16^1/_2$, r. 24 cm. Vorderarm und Hand zeigen gut entwickelte Muskulatur. Umfang des Vorderarms ca. 4 cm unterhalb der Ellbeuge l. $22^1/_2$, r.25 cm.

Motilität: Bewegung der Schulter. Hebung und Adduktion gut. Schultergelenk: Die einzig mögliche Bewegung ist ein leichtes Schleudern des Armes nach vorn in der Richtung der Beugung, was durch den Pectoralis ausgeführt wird, wie leicht durch Betasten des zwar dünnen, aber scharf vorspringenden unteren Randes des Muskels festzustellen. Passiv ist das Gelenk ein Schlottergelenk, nach allen Richtungen hin sehr leicht beweglich. Ellbogengelenk: Aktive Beugung des Vorder-

arms ist unmöglich, das gestreckte Gelenk dagegen leistet einer passiven Beugung einen ziemlichen, wenn auch bedeutend schwächeren Widerstand als rechts. Die Supination ist aus Pronationsstellung nur bis zur Mittelstellung ausführbar. Passiv sind im Ellbogengelenk alle Bewegungen möglich. Im Handgelenk, den Gelenken des Daumens und der übrigen Finger werden alle Bewegungen gut ausgeführt.

Die Prüfung der einzelnen Muskeln ergiebt: Pectoralis maior erhalten in seiner Funktion, aber atrophisch; Serratus ant. maior: sicher starke Parese; ob noch eine geringe Wirkung stattfindet, ist nicht feststellbar, da Patient nicht zu bewegen ist, sein Hemd auszuziehen.

Deltoides: fehlt

Supraspinatus: keine deutliche Differenz in der Gegend beider Fossae.

Infraspinatus: Fossa infraspinata l. eingesunken.

Teres minor: Aussenrotation des Armes unmöglich.

Teres maior: } Adduktion des Armes nach hinten unmöglich.
Latiss. dorsi: }

Subscapularis: Innenrotation des Armes = 0.

Vorderarmbeuger: funktionsunfähig.

Triceps: funktionsfähig, Schwäche.

Sup. longus: fehlt völlig.

Die übrigen Muskeln des Radialisgebietes, die vom Medianus und Ulnaris versorgten Vorderarm- und kleinen Handmuskeln zeigen gute Funktion.

Sensibilität: Subjektiv bestehen keine Störungen. Objektiv sind keine gröberen Anomalieen nachweisbar.

Vasomotorische Störungen fehlen.

Es ist also im vorliegenden Fall nur eine Wiederherstellung des Triceps erfolgt, der wir in praktischer Hinsicht höchtens den Nutzen zusprechen können, dass sie die Fixation des Unterarms im Ellbogengelenk begünstigt. Die Gebrauchsfähigkeit des Armes ist sehr gering geblieben; sie beschränkt sich darauf, dass Patient Gegenstände vom Boden emporheben kann, soweit dies unter Ausschluss der Bewegungen in Schulter- und Ellbogengelenk möglich ist.

Der geringe Erfolg, der in den beiden Fällen von Lösung des Plexus brachialis nach Fractura claviculae vorliegt, darf uns nicht überraschen, wenn wir uns die Art der Entstehung der Lähmung, sowie die lokalen anatomischen Verhältnisse dabei vergegenwärtigen. Einmal ist der Plexus bei so heftig einwirkender Gewalt einer sehr starken Quetschung ausgesetzt, indem verschiedene Momente, welche dieselbe begünstigen, zusammentreffen: die Quetschung kann sowohl direkt durch die einwirkende Gewalt erfolgen, was durch die oberflächliche Lage des Plexus begünstigt wird; ferner kommt es auf

indirektem Wege zu einer Quetschung besonders des 5. und 6. Cervikalnerven in der Gegend ihrer Vereinigungsstelle — was man aus dem überwiegenden Betroffensein der Muskelgruppe Deltoides, Biceps, Brachialis internus, Triceps und Supinator longus schliessen musste —, eine Kompression, die man durch verschiedene Mechanismen zu erklären versuchte; endlich bilden die Bruchenden der Clavicula selbst durch ihre Dislokation für den Plexus eine grosse Gefahr.

Dann aber bedingt die ausgedehnte Quetschung, sowie die Verletzung, welche durch die Bruchenden hervorgebracht werden kann, wohl auch der Umstand, dass im lockeren Zellgewebe des Halses leicht grössere Blutergüsse entstehen, eine besonders grosse Narben- und Schwielenbildung, wie aus den Operationsbefunden hervorgeht. Hierdurch kann die vollständige Lösung des Plexus unmöglich sein, wie z. B. im Falle 5; auch finde ich dies in einem Falle der Münchener chirurgischen Klinik[1]) erwähnt, wo die Nervendehnung versucht wurde. Nach ca. 4 Monaten war hier kein Erfolg eingetreten. Je kleiner nun aber ein Nervenstrang ist, desto eher wird er durch die Narbenbildung beeinflusst werden, abgesehen davon, dass solch ein dünner Strang auch leichter zerreissen kann als ein dicker; damit mag es zusammenhängen, dass gerade die kleinen Schultermuskeln sich am ungünstigsten zu verhalten scheinen.

Diesen Fällen primärer Kompressionslähmung des Plexus brachialis nach Fractura claviculae gegenüber scheinen die entsprechenden sekundären, einfachen Calluslähmungen des Plexus eine weit bessere Prognose für die Neurolyse zu bieten, soweit man dies aus den beiden von Neugebauer angeführten erfolgreichen Fällen schliessen darf.

Ich komme nun zum Hauptteil der vorliegenden Arbeit, der Mitteilung der Fälle von Nervennaht. Im Ganzen sind es, einschliesslich eines Falles von Plastik, 22 Fälle, bei denen 27mal die Nervennaht zur Ausführung kam mit folgender Verteilung auf die einzelnen Nerven:

Nervus radialis	9	Nähte.
Nervus medianus	11	
Nervus ulnaris	6	
Plexus brachialis	1	Fall von Naht.

Bevor ich aber zu diesen Fällen selbst übergehe, will ich in Kürze diejenigen Gesichtspunkte darlegen, die uns gestatten, eine

1) Breilmann. Ueber traumat. Lähmungen des Plexus brachialis. Dissert. München 1889.

Nervennaht als erfolgreich zu betrachten. Létiévant[1]) ist es, der mit seiner Lehre von der Sensibilité und Motilité supplée in dieser Frage bahnbrechend vorgegangen ist.

1) Das Vorhandensein oder die Wiederkehr oder Besserung der Sensibilität nach Nervendurchschneidung kann nicht als Beweis der Leitungswiederherstellung gelten: denn einerseits kann die Sensibilität nach Nervendurchschneidung trotz Diastase der Nervenenden nach der Durchschneidung noch vorhanden sein, andererseits kann die Sensibilität wiederkehren oder die vorhandene sich bessern, trotzdem keine Vereinigung der Nervenenden stattgefunden hat.

Für das Vorhandensein der Sensibilität trotz Nervendurchschneidung, das nach Kölliker zuerst Richet hervorgehoben hat, kommen folgende Erklärungen in Betracht:

Einmal hat man darauf hingewiesen, dass eine indirekte Uebermittelung der Empfindung stattfinden kann, indem benachbarte, dem nicht gelähmten Gebiet angehörige Tastkörperchen durch die infolge der Berührung des gelähmten Gebietes entstandene und sich fortpflanzende Erschütterung erregt werden: Sensibilité par les papilles voisines de la région paralysée (Létiévant, Traité). Auf diese Weise ist aber nur die Uebermittelung der Tastempfindung, nicht auch die der anderen Qualitäten erklärbar. Létiévant führt folgenden Beweis für diesen Modus der Empfindungsübermittelung an, den ich mit seinen eigenen Worten wiedergebe: „Ich nehme zwischen meinen Zeige- und Mittelfinger den Finger eines Andern; dann wende ich meinen Kopf ab, koncentriere meine Aufmerksamkeit und bitte diesen Andern, seinen eigenen Finger zu reiben. Ich fühle diese Berührungen, ich erkenne die Stelle, die Intensität, die Richtung .... Nun sticht er seinen Finger, er brennt ihn; ich empfinde nicht das geringste davon: ich fühle wie der Kranke, von dem ich sprechen will".

Dann aber, wodurch auch das Bestehen der anderen Qualitäten erklärt wird, hat man eine direkte Leitung des Reizes durch nervöse, das in Frage kommende Hautgebiet versorgende Fasern angenommen, die auf anderen Wegen als in dem anatomisch dem betreffenden Gebiet entsprechenden Hauptnervenstamm verlaufen und so der Durchschneidung entgehen.

Als solche Bahnen hat man die Anastomosen zwischen den einzelnen Nerven angesehen, die in grösserer Zahl bekannt waren, und von denen in der Anatomie das Gesetz feststand, dass sie sich ver-

---

1) E. Létiévant. Traité des sections nerveuses. Paris 1873.

vielfältigen in dem Masse, als man sich der Peripherie des Nerven nähert: Sensibilité par anastomoses (Létiévant). Dabei handelt es sich natürlich nicht um wirkliche Anastomosen, was dem Gesetz der isolierten Nervenleitung widerspräche, sondern um einfache Beimischung von Faseranteilen eines Nerven zu den Fasern eines anderen.

Sigmund Mayer[1]) sprach sich 1879 in dieser Frage folgendermassen aus: „Es ist besonders daran zu erinnern, dass, nach Ausweis der mit den besseren Methoden der neueren Zeit ausgeführten Untersuchungen der sensiblen Nervenendigungen, in der Haut ausserordentliche reichliche Nervennetze existieren. In diese Netzbildung gehen wohl die auf den verschiedenen Hauptbahnen zutretenden Achsencylinder in der Weise ein, dass die innigste Vermischung stattfindet. So könnte es geschehen, dass ein auf das Endnetz einwirkender Eindruck unter jeder Bedingung zum Centralorgan fortgeleitet werden und Anlass zu einer Empfindung geben muss, so lange nur noch eine Verbindung der Peripherie mit den nervösen Centralorganen in unversehrtem Zustande sich befindet". Uebertragen auf die obere Extremität würde dies also heissen: durchschneide ich zwei Nervenstämme, z. B. den Medianus und Radialis, so verlaufen im dritten Stamm, im angenommenen Fall also im Ulnaris, noch Fasern — die man auch Kollateralfasern genannt hat —, welche das Hauptgebiet der zwei durchschnittenen Nerven versorgen: daher Fortbestehen der Sensibilität.

Eine ähnliche Anschauung vertritt Jacobi[2]), nur dass er den Verlauf dieser Fasern in der äussersten Peripherie wie im Centrum in bestimmter Weise auf Grund anatomischer Thatsachen festzulegen versucht. Nach ihm gehen, schematisch dargestellt, von jedem Tastkörperchen drei sensible Fasern aus, von denen nur eine eine „direkte" Faser darstellt, die durch den anatomisch dem betreffenden Hauptgebiet entsprechenden Nervenstamm zum Centrum verläuft, eine direkte Faser des Radialisgebietes, also im Radialis, des Medianusgebietes im Medianus, des Ulnarisgebietes im Ulnaris. Die beiden anderen Fasern sind Kollateralfasern zur direkten Faser, demselben Centrum angehörig, aber andere Bahnen einschlagend als diese, um dahin zu gelangen: Die Kollateralfasern je eines Hautbezirkes folgen den direkten Fasern der jeweiligen beiden anderen Nerven, die die beiden anderen Hautgebiete versorgen, gelangen in deren Stämme, mit denen sie eine Strecke weit centralwärts verlaufen, um sie früher

1) Herrmann. Handbuch der Physiologie. 1879. Bd. I. S. 236.
2) Westphal'sches Arch. f. Psychiatrie. Bd. 15. Berl. klin. Wochenschr. 1887.

oder später wieder zu verlassen und zuletzt das ihnen mit ihren direkten Fasern gemeinsame Centrum zu erreichen. Als dieses Centrum betrachtet Jacobi die Spinalganglien. Einer Spinalganglienzelle würde jeweils ein Tastkörperchen entsprechen; die drei verbindenden Fasern zwischen diesen beiden Elementen würden getrennt in den drei verschiedenen grossen Nervenstämmen verlaufen.

Das nach Durchschneidung eines dieser grossen Stämme oft zu beobachtend Eerlöschen der Sensibilität oder deren starke Herabsetzung — statt des zu erwartenden Fortbestehens derselben ohne grosse Störung —, erklärt Jacobi damit, dass durch den Shok der Verletzung, der durch die direkte Faser auf die zugehörige Ganglienzelle übertragen wird, diese alteriert wird, so dass sie unfähig ist oder minder tauglich ist zur Aufnahme der auf dem Wege der Kollateralen zugeleiteten Reize, eine Anschauung, der auch Vanlair und Andere beigetreten sind.

Schwieriger ist eine Erklärung für eine Wiederkehr der Sensibilität bei bestehender Anästhesie oder eine Besserung der vorhandenen Sensibilität, trotzdem keine Vereinigung der Nervenenden stattgefunden hat.

Man hat hier folgende Vermutungen aufgestellt: Einmal hat man ein Auswachsen der intakten sensiblen Nervenfasern der benachbarten intakten Gebiete in den gelähmten Hautbezirk angenommen. Ein anatomischer Nachweis für diesen Modus existiert nicht; es kann derselbe auch nur für diejenigen Fälle in Betracht kommen, wo im Verlauf eines längeren Zeitraums eine ganz allmähliche Wiederkehr oder Besserung der Sensibilität eintritt.

Als zweiten Modus, der für diejenigen Fälle in Betracht kommt, wo die Sensibilität rasch wiederkehrt oder sich bessert, nachdem sie vorher verschwunden oder schlechter war, hat man ein Eintreten von Anastomosen und Kollateralen angenommen. Man hat sich vorgestellt, dass die Funktion der Anastomosen erst allmählich eintrete oder allmählich sich bessere oder erstarke. Jacobi nahm an, dass nach einer gewissen Zeit die oben erwähnte durch die Verletzung entstandene Shokwirkung nachlasse, und so die betreffenden Spinalganglienzellen wieder befähigt würden zur Leitung der ihnen durch die Kollateralen zufliessenden Reize. Durch diese Shokwirkung, die auch von Brown-Séquard angenommen wurde, ist auch eine Erklärung möglich für jene ziemlich seltenen Fälle, wo die Sensibilität bei sekundärer Naht wiederkehrte oder sich bedeutend besserte, während sie in der ganzen Zeit vorher fehlte (Fall Nicaise) oder

nur in geringem Grade vorhanden war, wie dies im Falle Frank Nr. 10 zutrifft: durch den Reiz der Naht wird die Hemmung in den Spinalganglienzellen beseitigt (Jacobi).

So können wir also dem Sensibilitätsbefund zur sicheren Entscheidung der Frage, ob die Nervennaht von Erfolg gewesen ist, keinen Wert beimessen; natürlich ist damit nicht gesagt, dass es sich nicht in vielen solcher Fälle doch um thatsächliche Wiederherstellung der unterbrochenen sensiblen Leitung handle; nur besitzen wir hierfür, wie erwähnt, keinen Beweis, der uns im einzelnen Falle eine sichere Entscheidung ermöglicht.

Das Eintreten der Druckempfindlichkeit des peripheren Endes, das man hierfür angeführt hat, könnte uns höchstens das Recht geben, eine Leitungswiederherstellung der sensiblen Bahnen bis zu der Stelle peripher anzunehmen, von wo aus noch eine solche Sensation erzielt werden kann; doch könnte man hier immer noch den Einwand erheben, dass es sich hier um eine Wiederkehr der Sensibilität des peripheren Nervenstumpfes handle, welche Sensibilität auch beim Menschen beobachtet wurde, und deren Anwesenheit von Arloing und Tripier auf die „fibres récurrentes", nach Durchschneidung nicht degenerierender Fasern des peripheren Stumpfes zurückgeführt wurde, Fasern, die den Reiz auf dem Umweg über die Peripherie dem Centrum zuleiten sollten, und die nach Jacobi nichts anderes sind als ein Teil der Kollateralen.

Die Frage, ob wir in der Rückkehr der elektrokutanen Sensibilität ein verlässlicheres Mittel zum Nachweis der Sensibilitätsregeneration haben, die von Neugebauer auf Grund einer einzelnen Beobachtung aufgeworfen wurde, bedarf einer weiteren Berücksichtigung. Und auch in dem einzigen Falle, wo wir mit absoluter Sicherheit sagen können, dass die Nervennaht einen Erfolg in Bezug auf die Sensibilität hatte, in jenen schon erwähnten Fällen von Rückkehr oder Besserung der Sensibilität nach sekundärer Naht, sind wir vor die Wahl zweier Erklärungen gestellt; die Erklärung in Jacobi'schem Sinne oder die Annahme einer prima intentio nervorum.

2) Auch bei der Beurteilung der Motilität, die uns allein eine sichere Entscheidung über den Erfolg einer Nervennaht ermöglicht, ist eine gewisse Vorsicht geboten. In erster Linie kommt es hier darauf an, jede Bewegung einer genauen Analyse zu unterziehen. „Ce ne sont ni les mouvements, ni les usages de la main, qu 'il faut interroger, mais les muscles", das sind die Létiévant'schen Grundsätze (Traité S. 40), denen wir bei der Untersuchung der Fälle

folgen müssen, um zu einem brauchbaren Resultat zu gelangen. Die Mittel, die uns hierbei zur Verfügung stehen, sind Inspektion, Palpation und der elektrische Strom; in manchen Fällen giebt auch die Kraft der Bewegung einen Aufschluss. Ist eine Feststellung in dieser Hinsicht nicht erfolgt, so können wir oft die Bewegung selbst nicht ohne Weiteres als Beweis für die Leitungswiederherstellung gelten lassen, da eventuell teils benachbarte Muskeln und Muskelgruppen nach der Nervendurchschneidung für die gelähmten ergänzend eintreten, wie dies z. B. für die Supination der Fall ist, die durch Rotation des Oberarms ersetzt wird, teils die Bewegung schon unter normalen Verhältnissen der Effekt der Kontraktion mehrerer, von verschiedenen Nerven innervierter Muskeln ist, wie z. B. die Beugung der Hand im Handgelenk. Létiévant hat das Vorkommen dieser Motilité supplée für jede Bewegung bei jedem einzelnen Nerven festzustellen versucht.

In zweiter Hinsicht müssen wir berücksichtigen, dass gewisse Muskeln von zwei verschiedenen Nerven innerviert werden können. Aus dem Erhaltensein solcher Muskeln können wir dann keinen sicheren Schluss auf die Regeneration ziehen, wenn vorher nicht ihre vollständige Entartung festgestellt war.

Endlich ist zu erwähnen, dass man auch Innervationsanomalien[1]) beobachtet hat. Zu einem absolut sicheren Beweis — wo es sich um die Frage der prima intentio für die Motilität handelt — ist auch dieses zu berücksichtigen.

Die folgenden Tabellen enthalten neben einem kurzen Abriss über die Funktion der einzelnen Nerven eine Uebersicht der wichtigsten Punkte, die bei Beurteilung der einzelnen Bewegungen zum Ausschluss von Täuschungen in Betracht kommen.

Nervus radialis.

Art der Bewegung	Ausführender, vom Nerven versorgter Muskel	
Streckung d. Vorderarms.	Triceps.	Bei erhobenem Arm zu prüfen zum Ausschluss der Schwere.
Dorsalflexion der Hand. Dorsalfl. nach der Radial- resp. Ulnarseite.	Extensores carpi radiales. Extensor carpi ulnaris.	Nachlass der Kraft bei forcierter Beugung kann eine scheinbare Extension bedingen (Létiévant).

1) Jacobi. Archiv für Psychiatrie. Bd. 15. S. 172.

Art der Bewegung	Ausführender, vom Nerven versorgter Muskel		
Adduktion der Hand.	Extensores carpi radiales.	Zusammen mit dem Flexor carpi radialis (N. medianus).	Soll bei flach auf den Tisch aufgelegter Hand geprüft werden.
Abduktion der Hand.	Extens. carpi ulnares.	Zusammen mit dem Flexor carpi ulnaris (N. ulnaris).	Dann Seitenbewegung durch die Beuger allein unmöglich.
Streckung der I. Phalanx dig. 2—5.	Extensor digit. communis. Extens. indicis proprius. Extens. dig. V proprius.	Auch hier kann Nachlass der Kraft bei Beugung eine scheinbare Streckung bedingen. Diese durch elastische Kräfte bedingte Streckung wird um so grösser sein, je mehr sich die Hand in Beugestellung befindet; ist die Hand in maximaler Beugung, so kann die zu Stande gekommene Streckung eine fast vollständige sein. Die Beugung kann bedingt sein durch den Flexor digitorum; eine geringe Beugung aber auch durch die Interossei, indem beim Versuch der Fingerstreckung durch die Wirkung dieser Muskeln die Mittel- und Endphalangen gestreckt werden, wobei gleichzeitig eine leichte Beugung der Grundphalange erfolgt; bei Nachlass der aktiven Streckung der beiden ersten Phalangen (N. ulnaris), erfolgt dann eine leichte passive Streckung der Grundphalangen.	
Abduktion des Daumens.	Abd. poll. longus.	Eine leichte Abduktion des Daumens soll durch den Abduct. poll brevis (N. med.) möglich sein. Eine scheinbare Abduktion im Sinne einer volarwärts gerichteten Bewegung kann durch kombinierte Wirkung des Opponens und Palmaris longus erfolgen (N. med.) (cf. Fall Hartlieb Nr. 6).	
Streckung des Daumens.	Extens. poll. long. Extens. poll. brev.	Geringe scheinbare Extension erfolgt bei Nachlass der Kraft bei Beugung.	
Supination des gestreckten pronierten Vorderarms.	Supinat. brevis. Supinat. longus bis zur Mittelstellung.	Kann ersetzt werden durch Aussenrotation des Oberarms.	
Beugung des Vorderarms in Mittelstellung zwischen Pro- und Supination.	Supinator longus.	Wirkung leicht am Vorspringen des Muskelbauches festzustellen, beim Versuch, den in Mittelstellung gebeugten Arm zu strecken.	

Nervus medianus.

Pronation.	Pronator teres. Pronator quadratus.	Kann ersetzt werden durch Innenrotation des Oberarms und einige Flexoren, wobei das Eigengewicht der Hand mithilft. (Létiévant.)	
Beugung der Hand: Radialflexion.	Flex. carpi radialis.		
Beugung der Hand: Ulnarflexion.	Flex. carpi ulnaris.		Nerv. ulnaris.

Art der Bewegung	Ausführender, vom Nerven versorgter Muskel	
Reine Beugung der Hand im Handgelenk. Ulnarwärts gerichtete Rotation des Daumens (Opposition) in extremer Entfernung vom Zeigefinger.	Palmaris longus.	Der Palmaris longus wirkt ausser bei Beugung der Hand auch bei der Opposition des Daumens mit, insbesondere der Opposition mit dem 5. und 4. Finger. Am stärksten tritt er in Thätigkeit, wenn der Daumen die Rotationsbewegung der Opposition in stets extremer Entfernung vom Zeigefinger ausführt. Ich lasse dahingestellt, ob diese Thätigkeit des Palm. longus eine ganz allgemeine verbreitete ist.
Beugung der Mittelphalangen der 4 Finger.	Flexor digitorum sublimis.	Eine passive Fingerbeugung kommt durch Dorsalflexion der Hand zu Stande. Eine Beugung der Mittelphalangen der zwei bis drei letzten Finger soll trotz Lähmung des Flexor sublimis durch den vom N. ulnaris versorgten ulnaren Teil des M. flex. dig. prof. gleichzeitig mit Beugung der Endphalangen dieser Finger möglich sein. Am Mittelfinger wird diese Bewegung nach Létiévant durch das Sehnenband vermittelt, das vom Muskelbündel des 4. Fingers um den Mittelfinger geht.
Beugung der Endphalangen.	Flexor digit. profundus.	Geschieht für die 2—3 ulnaren Finger durch den N. ulnaris.
Beugung der Endphalangen des Daumens.	Flexor poll. long.	Eine leichte passive Beugung findet bei Extension des Daumens statt.
Opposition.	Opponens.	Durch die Wirkung des Adduktor und Flexor pollicis brevis wird nach Létiévant eine Art Opposition bewirkt, doch berührt der Daumenballen dabei nicht die volare Fläche des Zeigefingers, sondern nur dessen radialen Rand, cf. F. 19.
Abduktion.	Abductor poll. longus. Abductor pollicis brevis.	Der Abduct. poll. brevis kann auch vom Nerv. radialis versorgt sein (nach Vogt).
Flexion der Grundphalange des Daumens.	Flexor pollicis brevis.	Es kommt die Wirkung des Flexor pollicis longus in Betracht.
Beugung der Grundphalange des zweiten, dritten event. auch vierten Fingers.	Lumbricales ersten, zweiten event. auch dritten.	Kann durch die übrigen Beuger zu Stande kommen.

Art der Bewegung	Ausführender, vom Nerven versorgter Muskel	
Beugung im Handgelenk.	Flexor carpi uln.(Ulnarflex.)	Bei Lähmung des Fl. c. uln. kann die Beugung noch durch den Fl. c rad. erfolgen (N. med.).
Beugung der Endphalangen der drei ulnaren Finger.	Flexor digit. profundus (ulnarer Teil).	Eine geringe Beugung der Endphalangen begleitet die Beugung der Mittelphalangen (N. med.) auch bei Funktionsunfähigkeit des Flexor profundus wegen der teilweisen, wenn auch lockeren Verbindung der Sehnen beider Flexoren untereinander, auf die v. Kraussold aufmerksam gemacht hat; die Endphalangen können dann nicht in Extension festgehalten werden, weil nach Henle die seitlichen Schenkel der gemeinsamen Strecksehnen, die zur Streckung der Endphalanx dienen, erschlaffen (Falkenheim. Deutsche Zeitschr. für Chir. XVI).
Beugung des Kleinfingers.	Flexor digit. prof. Flexor brevis dig. V. Opponens dig. V.	Noch möglich durch Flexor sublimis (medianus).
Abduktion d. Kleinfingers.	Abductor dig. V.	
Beugung der Grundphalangen der 4 Finger, sowie Streckung d. Mittel- und Endphalangen dieser Finger.	Interossei, lumbricales 3. und 4.	Die zwei ersten Lumbricales, vom N. med. versorgt, ersetzen nach Létiévant die beiden ersten Interossei: sie spannen die für sie und die Interossei gemeinsame Aponeurose und beugen so die erste Phalanx des Mittel- und Zeigefingers, indem sie zugleich die zweite und dritte Phalanx dieser Finger strecken.
Spreizen und Zusammenbringen der Finger.	Interossei.	Soll nach Létiévant durch die Wirkung der Extensores carpi, welche an den Metacarpalknochen inserieren, zu Stande kommen: das folgende Wiederzusammenbringen durch die Elasticität der Bandapparate. Es scheint, nach den vorliegenden Fällen zu urteilen, dass, wenn der zu prüfende Finger bei fester Fixation der jeweils benachbarten Metacarpalia auch nur eine Spur seitlicher Bewegung erkennen lässt, dass diese dann auf aktiver Kontraktion der Interossei beruht.
Adduktion des Daumens.	Adductor pollicis.	Durch Ausführung der Bewegung, wenn die Hand auf einer Tischplatte ruht, wird bekanntlich eine Täuschung durch Opponenswirkung ausgeschlossen; nicht aber ist auf diese Weise die Wirkung des Flexor longus auszuschliessen; dessen Eintreten für die Adduktion noch dadurch begünstigt wird, dass bei Ulnarislähmung der Daumen eine Stellungsveränderung im Sinne einer Innenrotation erfährt, wie dies unter den Kompressionslähmungen im Falle 4 und unter den Nervennähten im Falle 17 verzeichnet ist. Auch der Abductor brevis, vielleicht auch der oberflächliche Kopf des Flexor brevis sollen nach Létiévant an der scheinbaren Adduktion beteiligt sein.

Nach diesen Vorbemerkungen lasse ich die Fälle selbst folgen:

I. Fälle von Naht des Nervus radialis.

1. Ludwig Bloch aus Lampertheim, 25 J. alt, Taglöhner, erhielt am 11. IV. 86 einen Messerstich in die Aussenseite des linken Oberarms 10 cm über dem Epicondylus externus. Sofort bestand eine Radialislähmung.

Befund vor Operation am 16. V. 86. Lähmung sämtlicher vom Nerv. radialis versorgter Muskeln des linken Unterarms einschliesslich des Supinator longus. Compl. EaR. in diesen sämtlichen Muskeln.

Sensibilität: Abschwächung der taktilen, der Schmerz- und Temperaturempfindung an einer cirkumskripten Stelle des medialen Teils des Handrückens, an der dorsalen Partie der Grundphalangen des 1. und 2. Fingers und der Endphalange des Daumens. Nirgends vollständige Anästhesie. Die Sensibilität hat sich nach Angabe des Kranken bedeutend gebessert. Bei Druck auf die Narbe ausstrahlende Schmerzen in Daumen und Zeigefinger. Grösster Umfang des Vorderarms r. 28,5 cm, l. 27,2 cm.

Operation am 17/V. 86: 10 cm langer Schnitt beiderseits von der Stichnarbe in der Richtung des Verlaufs des Nerv. radialis, der auch alsbald aufgefunden wird. An der Stelle der Verletzung liegen die beiden kolbig verdickten Enden nebeneinander, durch eine schmale Brücke anscheinend narbigen Gewebes verbunden. Excision der Enden, Naht nach Heranziehung der Enden mit 3 Catgutnähten, die wesentlich das paraneurotische Gewebe fassen. Das excidierte Stück ist $1^1/_2$ cm lang.

Reizloser Verlauf. Bei der Entlassung, 7 Tage nach der Operation, war Sensibilität und Motilität unverändert. Nach seiner Entlassung wurde Patient (laut Angabe am 12/X. 99) nicht weiter behandelt. Allmählich trat Besserung ein; nach etwa 1 Jahr soll die Hand so gebrauchsfähig gewesen sein wie heute. An eine bestimmte Reihenfolge in der Wiederkehr der einzelnen Funktionen kann Patient sich nicht erinnern.

Endstatus am 12/X. 99: Narbe nirgends adhärent, bis 7 cm oberhalb des Epicond. ext. herabreichend. In der Mitte derselben ($11^1/_2$ cm oberhalb des Epic. ext.) fühlt man in der Tiefe eine Verdickung, die schon auf leichten Druck sehr schmerzhaft ist, „wie wenn man einen Nerv zusammendrückte“ und die deshalb auch keine eingehende Palpation erlaubt. Der Schmerz ist bei Druck auf diese Stelle lokalisiert und strahlt nicht aus; doch hat Patient dann ein Gefühl von Funkenlaufen im Radialisgebiet von Unterarm und Hand. Der Umfang des Oberarms ist r. und l. annähernd gleich; der Umfang des Unterarms beträgt im oberen Drittel r. 29,6, l. 29,2, am Handgelenk r. 19,4, l. 18,5. Umfang der Hand, über die Capit. metac. 2—5 gemessen, beträgt r. 23, l. 22,6 cm. In der Länge der Arme kein deutlicher Unterschied.

Motilität: Ellbogengelenk: Beugung beiderseits gut. Der Supinator longus zeigt keinen Unterschied zwischen r. u. l. Streckung gut, doch spürt Patient dabei leichtes Funkenlaufen bis in den Daumen.

Die Supination gelingt links aktiv aus Pronationsstellung nur wenig über die Mittelstellung hinaus; passiv vollständig, der Arm federt aber wieder zurück; dabei Spannungsgefühl in der Gegend des Verlaufs des Pronator teres. Die Kraft, mit der die Hand in Supinationsstellung festgehalten wird, ist links nicht geringer als rechts (bei gestrecktem Vorderarm). Die Pronation geschieht in guter Exkursion; zum Festhalten dieser Stellung ist links mehr Kraft nötig.

Handgelenk: Dorsalflexion: Grösse der Exkursion r. = l., bis ca. 40° über die Horizontalstellung; links dabei Gefühl von Anstrengung. Kraft etwas geringer, aber gut. Adduktion: Exkursionsgrösse r. = l., auch hier l. Gefühl von Anstrengung. Kraft geringer als rechts. Man fühlt die Kontraktion des Ext. carpi radialis. Abduktion: links nur minimal möglich; Kontraktion des Ext. carpi ulnaris durch Palpation nicht festzustellen; auch bei Dorsalflexion nicht. Passiv gelingt die Abduktion l. ohne stärkeren Widerstand so weit wie rechts. In der Beugung kein Unterschied.

Finger 2—5: Streckung der ersten Phalangen erfolgt links vollständig ausser beim 4. Finger, der ein wenig zurückbleibt, während passiv vollständige Extension desselben möglich ist. Kraft der Fingerstreckung nur ca. $^1/_2$ bis $^2/_3$ von derjenigen rechts. Streckung von Mittelphalangen r. = l.

Daumen. Abduktion und Extension: Exkursionsgrösse l. = r., Kraft l. kaum geringer als r. Vorspringen der drei langen Sehnen (Abd. p. lg., ext. poll. lg. u. brevis). Die Opposition des Daumens mit dem Kleinfinger gelingt l. weniger gut als rechts; dabei Gefühl von Spannung auf dem Dorsum des l. Daumens. Bei der Abduktion hat Patient l. das Gefühl grösserer Anstrengung als rechts.

Dynamometer r. 40 kg., l. 30,5 kg.

Elektrisches Verhalten der Muskeln: Geringe Herabsetzung der Erregbarkeit in der Mehrzahl der Radialismuskeln; am stärksten ist die Herabsetzung im Abd. poll. longus. (KaSZ. r. bei 2, l. bei 6 MA; An SZ. r. bei 4,5, l. bei 10 MA.). Es besteht nirgends EaR., auch nicht im gut erregbaren Ext. carpi ulnaris.

Sensibilität: Herabsetzung; an den Stellen stärkster Herabsetzung Anästhesie für sehr leichtes Bestreichen mit dem Pinsel. Am stärksten ist die Herabsetzung über dem Dorsum der I. Phal. des Daumens, sowie in dem Gebiet, welches, zwischen den distalen Hälften des 1. u. 2. Metacarpus gelegen, den Ausschnitt zwischen Daumen und Zeigefinger umkreist. An der Hand ist über dem 2. Metacarpus, sowie der Grundphalange des Daumens und Zeigefingers verlangsamte Wärmeleitung vermerkt.

Gebrauchsfähigkeit: Für feine Thätigkeit links nicht so gut wie früher vor der Verletzung (Zuknöpfen, Aufheben einer Nadel, überhaupt Ergreifen kleiner Gegenstände), dabei leicht Ermüdung. Bei gewöhnlicher, grober Arbeit soll kaum ein Unterschied gegenüber früher

bestehen. Schwere Arbeit, z. B. das Heben eines schweren Sackes auf einen Wagen, kann Patient auch leisten, doch ermüdet der Arm dabei eher

Fig. 2.

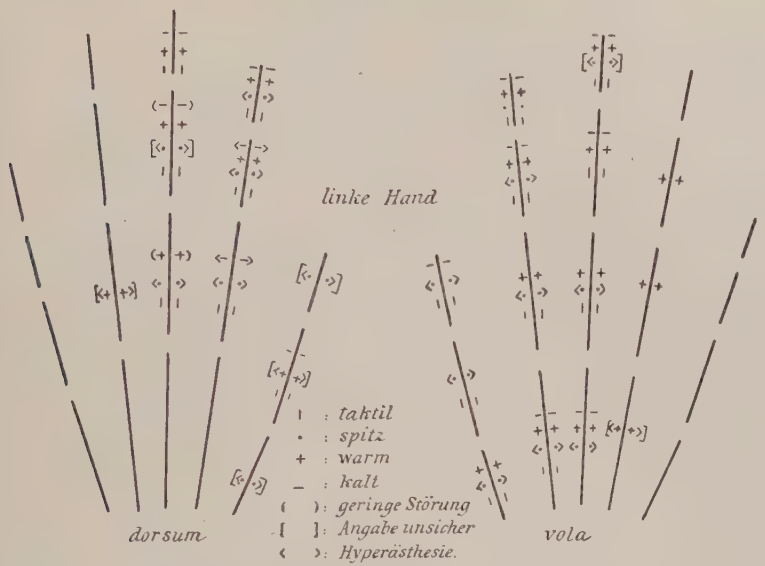

als früher. (Auch bei der Untersuchung fiel eine rasche Ermüdung auf.)

Resultat: In physiologischem Sinne: Herstellung der motorischen Leitung in der ganzen zu prüfenden Radialismuskulatur.

Noch nachweisbare Folgen der stattgehabten Nervendurchtrennung sind: 1. Geringere Exkursionsfähigkeit und Kraft einiger Muskeln. Beschränkung der Supination durch Kontraktur des Pronator teres; geringe Behinderung der Opposition durch Spannung auf dem Daumenrücken. 2. Herabsetzung der Sensibilität in gleicher Ausdehnung wie früher. Druckempfindlichkeit der Narbe.

In praktischer Hinsicht kommen die noch vorhandenen Störungen für den Patienten kaum in Betracht.

2. Luise Schott, 17 J. alt, aus Grünstadt. Vorgeschichte: Ende Dez. 88 Abscessbildung am r. Oberarm nach Panaritium des linken Zeigefingers. Anschliessende Fistelbildung. Nach 5 Monaten (23/V. 89) Sequestrotomie. Es wird ein 7 cm langer Sequester entfernt, nach oben bis zur Epiphysenlinie des Humerus reichend; ausserdem über und hinter dem Epicondylus externus ein 2 cm langer Sequester und viele kleine Splitter. Es bleiben Fisteln bestehen; daher 1 Jahr später (Mai 1890) auswärts abermals Sequestrotomie; seitdem besteht Lähmung des N. radialis. Vor $^1/_4$ Jahr wurde Patientin nochmals hier ambulatorisch operiert, worauf Schluss der Fisteln erfolgte.

Befund vor Operation: Gesund und blühend aussehendes Mädchen. Starke Narbenbildung am rechten Oberarm: vorn unterhalb des Humeruskopfes eine 2 cm lange, 1 cm breite Narbe, mit der Unterlage fest verwachsen. In der oberen Hälfte des Sulcus bicipitalis eine eben solche 5 cm lange Narbe, nach oben begrenzt von der Insertion des M. pectoralis maior. An der Aussenseite, die Insertion des Deltoides umgreifend, eine dritte, tief eingezogene, etwas ektatische Narbe, welche bis auf den Knochen reicht, dessen scharfe Kanten man fühlt, und von da aus abwärts an der ganzen äusseren Seite des Humerus bis zum Condyl. ext. eine ebenfalls ektatische, mit der scharfen Knochenkante innig verwachsene, eingezogene Narbe. Der obere Teil der längs verlaufenden Narbe ist auf Druck sehr empfindlich; hier liegt wohl das centrale Ende des durchschnittenen Nerv. radialis. Eine vierte, kleine, etwas eingezogene Narbe in der Ellbogenbeuge. Schulter-, Ober- und Vorderarm sind rechts ziemlich atrophisch; keine Wachstumsverkürzungen. Im Schultergelenk ist der Arm aktiv und passiv nicht bis zur Horizontalen zu erheben; bei Weiterbewegung geht das Schulterblatt mit. Rotation frei. Das Ellbogengelenk steht in stumpfwinkeliger Ankylose von ca. 130°; der Vorderarm in Pronationsstellung. Supination = 0. Die Hand hängt schlaff herab; Extension der Hand und Finger aktiv unmöglich. Flexoren völlig frei. Elektrischer Befund: Komplete EaR des Nerv. radialis. An den Muskeln bei 28 Stöhrer keine Zuckungen zu erhalten: jedenfalls hochgradig herabgesetzte Erregbarkeit, wenn nicht völliger Schwund. Sensibilität intakt.

Operation am 5/XI. 91 (ca. 17 Monate nach der Verletzung). Langenbeck'scher Schnitt wie zur Ellbogenresektion, ziemlich ausgedehnt. Streng subperiostale Ausschälung des ganzen ankylosierten Ellenbogengelenkes. Olecranon, sowie Radio-Ulnargelenk völlig knöchern verwachsen. Durch das Olecranon hindurch wird mit Hammer und Meissel das ankylosierte Gelenk durchtrennt, worauf Beugung bis zum rechten Winkel möglich ist, und die vordere Kapselwand zu Gesicht kommt. Dann Resektion auf beiden Seiten von je $^1/_2$ cm. Tamponade, Seidennähte. Durch einen Schnitt im Sulc. bicip. externus neben der Narbe hierauf Freilegung des sehr hyperämischen centralen Endes des Nervus radialis, ziemlich leicht gelingend. Der Stumpf war durch feste Schwielen innig mit dem Periost verwachsen. Auffinden des peripheren Endes gelang sehr schwer, da der Nerv stark abgeplattet, in Schwielen eingebettet und nur schwer vom Narbengewebe unterscheidbar war. Ca. $2^1/_2$ cm. am peripheren Ende sind abgeplattet und in Schwielen eingebettet, erst unterhalb dieser Stelle beginnt der Nerv wieder rund zu werden und lässt sich dann von der Umgebung leicht isolieren. Das angefrischte Ende der atrophischen Partie wird mit der angefrischten kolbigen Anschwellung des centralen Stumpfes vereinigt durch neurotische Katgutnähte.

Heilung ohne Störung. Entlassung am 10/XII. 91. — Am 13. VI. 93

stellte sich Patientin wieder vor. Allmählich war Besserung eingetreten. Seit einigen Monaten sind die Funktionen der Hand wieder ziemlich gut. Vor acht Tagen spontaner Aufbruch einer alten Incisionsnarbe an der Vorderseite des Oberarms nahe dem Acromion; jetzt besteht hier eine linsengrosse, schwach secernierende Fistelöffnung; die Sonde gelangt nur 1 cm in die Tiefe. Rechte Schulter in toto abgeflacht. Umfang des Oberarms in der Mitte r. 20, l. 25 cm; des Vorderarms im oberen Drittel r. 19½, l. 22 cm. Entfernung vom Acromion zur Spitze des Mittelfingers r. 62, l. 66 cm. Im Schultergelenk ist die Beweglichkeit ziemlich beschränkt; Crepitieren. Patientin kann den ganzen Arm erheben und über den Hinterkopf beugen. Im Ellbogengelenk besteht passiv unter Crepitieren nach allen Richtungen abnorm leichte Beweglichkeit. Aktive Beugung des Vorderarms gelingt bis zu spitzem Winkel; aktive Streckung bis 160°. Dorsalflexion der Hand ist aktiv in vollem Umfang möglich, dagegen nur ungenügend Abduktion und Extension des Daumens, sowie Streckung der Grundphalangen der Finger. Elektrischer Befund: Indirekt: proximal und distal von der Durchschneidungsstelle Ext. carpi radialis erregbar; bei grösserer Stromstärke im Ext. digit. comm. schwaches, aber deutliches Vorspringen der Sehnen nach innen von der Sehne des Ext. carpi rad. Spur von willkürlicher Kontraktion im Ext. dig. comm. wahrscheinlich. Supinator longus nicht funktionsfähig, aber erregbar. Direkt: wegen Ueberwiegens der Beuger ist eine Kontraktion im Extensorengebiet nicht erkennbar. Sensibilität intakt.

Endstatus am 24/VII. 99 (ca. 7¾ Jahre nach der Operation): R. Schulter, r. Ober- und Vorderarm sind von geringerem Umfang als links.

Umfang des Oberarms in Höhe der Axilla r. 23½, l. 29½,
in der Mitte r. 21½, l. 27½,
Umfang des Unterarms im oberen Drittel r. 21½, l. 23½,
im Handgelenk r. 14¾. l. 15½,
Entfernung vom Acromion zur Spitze des
Mittelfingers r. 64½, l. 67 cm.

Motilität: Schultergelenk: Die Abduktion gelingt rechts bis ca. 55°, aktiv und passiv, weiter nur unter Mitgehen der Scapula. Die Exkursion der Beugung und Aussenrotation ist rechts etwas geringer als links. Die übrigen Bewegungen sind normal.

Ellbogengelenk: Beugung geschieht in guter Exkursion; beim Versuch, den gebeugten Vorderarm zu strecken, wird erst von 120° an ein schwacher Widerstand geleistet, der mit der Grösse der Streckung zunimmt. Supinator longus fehlt. Die Streckung ist aktiv bis 120° gut möglich, passiv gelingt vollständige Streckung. Kraft der Streckung sehr gering. Von spitzwinkeliger Stellung des Vorderarms bis etwas über rechtwinklige Stellung hinaus kann ein leichter Druck ausgeübt werden im Sinne der Streckung, von da an ist jede Kraftäusserung unmöglich. Pronation und Supination sind beschränkt. Die Hand steht in leichter

Pronation; die Supination ist nur bis zur Mittelstellung möglich; die Fortsetzung dieser Bewegung geschieht durch Drehen des Oberarms.

Handgelenk: Die Dorsalflexion der Hand geschieht mit ziemlich guter Kraft; die Adduktion ist rechts geringer als links. Die Abduktion ist rechts unmöglich, die Hand geht nicht über die Mittellinie hinaus; auch passiv nicht. Beugung gut.

Finger 2—5. Streckung der I. Phalangen wahrscheinlich in geringem Grade möglich; eine Bewegung der Sehnen nicht sicher feststellbar. End- und Mittelphalangen werden nach passiver Streckung der Grundphalangen normal gestreckt, mit sehr guter Kraft.

Daumen: Abduktion und Extension r. = 0, Opposition und Flexion gut.

Dynamometer: l. = 80, r. = 5, nach der faradischen Untersuchung = 10.

Elektrisches Verhalten der Muskeln: Nur der Extensor carpi radialis ist nachweisbar; derselbe zeigt geringe Herabsetzung der Erregbarkeit. Die galvanischen Zuckungen sind kurz.

Sensibilität: intakt.

Vasomotorisches und trophisches Verhalten: Im Winter ist die Hand sehr empfindlich gegen Frost. Auf dem Dorsum des rechten Handgelenkes besteht eine leichte, teigige Schwellung.

Arbeitsfähigkeit: Patientin benutzt die rechte Hand zum Schreiben. Zum Nähen gebraucht sie die linke Hand, die geschickter ist und nicht so leicht ermüdet; ebenso zum Tragen schwerer Gegenstände.

Resultat: Herstellung der motorischen Leitung für den Extensor carpi radialis, vielleicht auch für den extensor digitorum. Brauchbarkeit der Hand für leichtere Arbeit.

3. Franz Schröck, 20 J. alt, Cigarrenarbeiter aus Hördt, erhielt am 20. III. 92 eine Stichverletzung an der Aussenseite des linken Oberarms, 7 cm oberhalb des Epicondyl. externus. Sofort bestand Eingeschlafensein der Hand; am nächsten Tag bemerkte Patient, dass er die Hand nicht strecken konnte.

Befund vor Operation am 5. IV. 92. Narbe $2^1/_2$ cm lang, circa 2 mm breit, schräg von oben innen nach unten aussen verlaufend, auf der Unterlage adhärent. Nach innen von derselben sind die Weichteile derber und auf Druck schmerzhaft; letzterer erzeugt auch schmerzhafte Sensationen in Vorderarm und Hand. Umfang des Oberarms an Stelle der Narbe; r. $23^1/_2$ cm, l. 23 cm; Vorderarm-Umfang in der Mitte r. $23^1/_2$, l. $22^1/_2$ cm. Aktive Streckung der Hand im Carpalgelenk und der Finger im Metacarpophalangealgelenk unmöglich. Ebenso unmöglich ist Streckung und Abduktion des Daumens. Das Gefühl von Eingeschlafensein der Hand besteht jetzt nur noch an Daumen und Zeigefinger. Mechanische Muskelerregbarkeit erhalten.

Operation am 6. IV. 92. Unter Esmarch'scher Blutleere Spaltung der alten Narbe und Verlängerung des Schnittes nach beiden Seiten. Haut sodann von der Unterlage eine Strecke weit abpräpariert. Letztere narbig verändert. Bei der weiteren Präparation gelangt man in eine kleine, zwischen den Muskeln gelegene Höhle, aus welcher sich die fungös aussehende Granulation mit dem Löffel ausschaben liess, und weiterhin in einen Gang, der bis zum Knochen führte. Zur Blosslegung des Nervus radialis wird vom oberen Wundwinkel aus ein Längsschnitt nach oben geführt und zwischen den Tricepsfasern zum Humerus vorgedrungen; der Nerv wird alsdann in seinem Verlauf auf der Aussenseite des Knochens frei präpariert. Der Stamm wird bis zur Verletzungsstelle isoliert, sodann auch unterhalb derselben von seiner Umgebung gelöst. Die zwischenliegende, obengenanntem, zum Knochen führenden Stichkanal entsprechende, etwa $^3/_4$ cm betragende Stelle war dem Knochen adhärent und von narbigem Gewebe umwachsen, sodass ihre Freilegung nur durch das Messer zu bewerkstelligen war. Es zeigte sich sodann, dass der Nerv daselbst zerquetscht und an einzelnen Bündeln zerklüftet war; eine vollständige Kontinuitätstrennung hat nicht stattgefunden. Nach Abhebung der Nerven zeigte sich eine kleine Stelle des Knochens vom Periost entblösst und in Erbsengrösse erweicht; Excochleation derselben mit dem Löffel. Glättung des umliegenden Narbengewebes mit der Schere; Resektion der afficierten Nervenpartie (1 cm); Vereinigung der intakt erscheinenden Nervenenden durch 6 teils paraneurotische, teils neurotische feine Catgutnähte.

Fieberfreier Verlauf unter aseptischem Verband. Am 15. IV. ist das Gefühl von Taubsein der Hand geschwunden. Am 2. V. ist Dorsalflexion der Hand noch nicht möglich. Am 12. V. 92 (36 Tage nach der Operation) Entlassung. Die Hand kann horizontal gehalten werden, sie fällt nicht mehr in Volarflexion wie eine leblose Masse. Die Fingerbewegungen sind freier. Nach seiner Entlassung wurde Patient (laut seiner Angabe am 8. X. 99) 150 Tage lang täglich $^1/_2$ Stunde massiert und elektrisiert; dabei allmählich Fortschreiten der Besserung, so dass von August an die Hand gut dorsal flektiert werden, im September die Finger gut gestreckt werden konnten und zwar zuerst Zeige- und Mittelfinger. Nun konnte Patient seine Arbeit als Cigarrenmacher wieder aufnehmen. Zuletzt wurde der Daumen gebrauchsfähig. Im Dezember hatte Patient seine volle Geschicklichkeit wieder erlangt; ein Unterschied in der Gebrauchsfähigkeit gegenüber früher soll nicht mehr bestanden haben.

Endstatus am 9. X. 99. An der Aussenseite des linken Oberarms eine nicht adhärente, 5 cm lange Narbe, in der Richtung des Nerv. radialis verlaufend. Ihr unteres Ende, 7 cm oberhalb des Epicondyl. ext. steht auf einer zweiten, fast quer verlaufenden, ebenfalls 5 cm langen Narbe vorn an der Grenze von deren erstem und zweiten Viertel. An diesem Ende der zuerst erwähnten Narbe fühlt man in der Tiefe ein spindelförmiges Knötchen von etwas über Erbsengrösse, das nach oben

und unten in einen runden Strang verfolgbar ist. Schon leichter Druck auf dieses Knötchen hat schmerzhaftes Reissen im Radialisgebiet von Vorderarm und Hand zur Folge.

Linker Ober- und Unterarm von ca. 1 cm geringerem Umfang als rechts.

Umfang des Oberarms in der Mitte:	r. 26,2, l. 25,3 cm.
Unterarm stärkster Umfang:	r. 27,3, l. 26,2 cm.
Umfang am Handgelenk:	r. 17,1, l. 16,6 cm.

Umfang der Hand, über die Capit. metac. 2.—5. gemessen, beträgt r. 21,3, l. 21 cm.

Motilität. Ellbogengelenk: Streckung links ca. 6^0 geringer als r., auch passiv nicht weiter gelingend (wird vom Patienten auf die Beschwerung des Armes durch einen Sandsack in den ersten Tagen nach der Verletzung zurückgeführt). Kraft der Streckung gut. Die Supination gelingt aktiv links nur bis zu $^3/_4$ der normalen Exkursionsgrösse; dabei stärkeres Gefühl der Anstrengung als rechts, passiv ist leicht völlige Supination möglich. Kraft geringer als rechts. Der Supinator longus hat l. sehr gute Kraft. Die Pronation gelingt beiderseits gleich gut.

Handgelenk: Die Dorsalflexion der Hand zeigt links den gleichen Ausschlag wie rechts, ihre Kraft ist etwas geringer. Die Adduktion ist aktiv links nur in geringem Grade möglich; man fühlt dabei die Kontraktion des Ext. carpi radialis; passiv gelingt sie leicht vollständig. Die Kraft ist gleichfalls geringer. Die Abduktion zeigt links etwas geringere Exkursion als rechts; auch hier Nachstehen der Kraft. Passiv keine Beschränkung. Finger 2.—5. Die Streckung der I. Phalangen geschieht vollständig, l. mit kaum geringerer Kraft als rechts, Daumen: Exkursionsgrösse der Abduktion und Streckung r. = l. Kraft fast r. = l. Alle drei langen Daumensehnen springen bei diesen Bewegungen vor. Dynamometer r. 40 kg, l. 32 kg. Elektrisches Verhalten der Muskeln: Mässige Herabsetzung der Erregbarkeit im Radialisgebiet des linken Armes, nur gering bei der indirekten, stärker bei der direkten Erregung.

Sensibilität: Es besteht leichte Herabsetzung der Sensibilität über dem Rücken der Grundphalange des Daumens, sowie über dem distalen Ende des Metacarpus I, vielleicht auch noch über das distale Ende des Interstitium interosseum I sich erstreckend, was wegen einer hier befindlichen Schwiele nicht zu entscheiden.

Bei Witterungswechsel oft reissende Schmerzen im Radialisgebiet von Vorderarm und Hand.

Vasomotorisches und trophisches Verhalten: Durch Kälte wird die linke Hand nicht stärker beeinflusst als die rechte; Patient glaubt sogar, dass er weniger leicht an dieser Hand friere. Bei Schnittverletzung im Gebiet der Sensibilitätsherabsetzung soll die Blutung geringer sein als an anderen Stellen. Der linke Daumennagel soll weniger

rasch wachsen als der rechte; er zeigt keine Veränderungen.

Arbeitsfähigkeit: Hand zu jeder Arbeit brauchbar wie zur Zeit vor der Verletzung, sowohl für schwere, als auch für feine Arbeit.

Resultat. In physiologischem Sinne: Herstellung der motorischen Radialisleitung. Noch vorhandene Folgen der Nervendurchschneidung sind: Druckempfindlichkeit der Narbe. Bei Witterungswechsel reissende Schmerzen im Radialisgebiet. Geringere Exkursionsfähigkeit und Kraft einiger Muskeln. Geringe sensible, vasomotorische und trophische Anomalien, Veränderung der elektrischen Erregbarkeit.

In praktischer Hinsicht kommen die vorhandenen Störungen nicht in Betracht. Die Hand ist für Arbeit jeder Art brauchbar.

4. Wilhelm Heckmann, 26 J. alt, Dienstknecht aus Seckenheim, erhielt am 10. X. 93 einen Messerstich in die Streckseite des linken Vorderarms unterhalb der Ellbogengelenkspalte.

Befund vor Operation am 11. X. 93: Die linke Hand hängt schlaff herab und zeigt alle Symptome kompleter Radialislähmung. Diagnose: Durchtrennung des Ram. profundus nervi radialis.

Operation am 11. X. 93: Nach der Entfernung der Nähte, die nach der Verletzung angelegt worden waren, und Verlängerung der Hautwunde nach oben und unten (Esmarch'sche Blutleere) zeigt sich der Supinator longus in fast seiner ganzen Breite durchschnitten, der Supinator brevis ebenfalls teilweise durchtrennt und der Radius unterhalb des Capitulum blossliegend. Bei genauer Inspektion erkannte man in der Tiefe zunächst den centralen, dann auch den peripheren Stumpf des Nervus radialis ramus profundus. Die Durchtrennung des Nerven betraf gerade die Stelle des Abgangs der Extensorenzweige. Nach Auswaschen mit Kochsalzlösung Vereinigung der Nervenstümpfe durch 4 grösstenteils neurotisch angelegte Catgutnähte. Naht der durchschnittenen Muskeln mit Catgut. Hautseidennähte; Einlegen von Docht zur Drainage.

In den nächsten Tagen nach der Operation leichtes Fieber. Am 14. X. ist die Nahtstelle phlegmonös, die Wunde gerötet, es besteht starkes kollaterales Oedem. Entfernung der Hautnähte, stumpfe Oeffnung der Wunde; die genähten Muskelpartien sind eitrig infiltriert. — Am 24. X. ist die entzündliche Reizung geschwunden. Am 24. X. 93 (am 13. Tage post. op.) leichte Fähigkeit, die Finger und Hand etwas zu extendieren. Am 6. XI. 93 (am 26. Tage post op.) Entlassung; es besteht noch Schwäche der Extensoren der Hand, besonders aber des 4. und 5. Fingers. Parese von Supinator longus und brevis. — Nach Angabe des Patienten am 1. VIII. 99 schritt die Besserung allmählich fort, so dass er ein Jahr nach seinem Austritt wieder gut arbeitsfähig war, und schwere Gegenstände vom Boden aufheben konnte. Indes soll die Hand erst seit zwei Jahren (4 Jahre post. operat.) so gebrauchsfähig sein wie sie heute ist; erst seit dieser Zeit ist Patient im Stande, mit

der linken Hand einen Eimer Wasser zu tragen.

Endstatus am 1. VIII. 99: (ca. $5^3/_4$ Jahre post. op.) Narbe hinten aussen im proximalsten Teil des Vorderarms, nicht druckempfindlich, nicht adhärent. Umfang des Oberarms r. = l. Der Vorderarm zeigt in der Gegend der Narbe eine leichte Abflachung. Der grösste Umfang im proximalen Drittel beträgt r. $27^1/_2$, l. $27^1/_4$ cm, der Umfang in der Mitte r. $24^3/_4$, l. 25 cm, am Handgelenk r. und l. 18 cm. Die Hände zeigen keinen Unterschied im Umfang.

Motilität. Ellbogengelenk: Die Streckung des Vorderarms geschieht r. = l. In der Funktion des Supinator longus ist kein Unterschied wahrnehmbar. Es besteht kein Unterschied in der Supination des gestreckten pronierten Vorderarms zwischen rechts und links. Handgelenk: Die aktive Dorsalflexion der Hand ist links nur ca. 25° über die Horizontale möglich, rechts bis ca. 50°; passiv ist auch links völlige Extension möglich. Im Widerstand, der in dieser Stellung der gewaltsamen Beugung geleistet wird, ist kein Unterschied zwischen rechts und links wahrnehmbar. Adduktion der Hand r. = l. Abduktion der Hand: Grösse der Exkursion r. = l., doch wird links kein so grosser Widerstand geleistet wie rechts. Finger 2.—5.: Streckung der I. Phalangen vollständig möglich und mit guter Kraft. Daumen: Abduktion und Streckung r. = l.; dabei Vorspringen der Sehnen von Abd. poll. long., Extens. long. und brevis festzustellen. Elektrisches Verhalten der Muskeln: Extensor carpi ulnaris und Extensor indicis zeigen herabgesetzte Erregbarkeit. Dynamometer r. 112, l. 102.

Sensibilität: Kein deutlicher Unterschied zwischen rechts und links. An Stelle der Narbe wird „spitz“ nicht gut erkannt. Bei Witterungswechsel bestehen häufig ziehende Schmerzen im linken Unterarm.

Gebrauchsfähigkeit der Hand: gut, doch besteht etwas Mangel an Kraft, sowie an Geschicklichkeit bei feineren Arbeiten (Nagel eingeschlagen).

Resultat. In physiologischem Sinne: Herstellung der motorischen Leitung in der gesamten Radialismuskulatur. Noch vorhandene Folgen der Nervenverletzung sind: Schmerzen bei Witterungswechsel, geringere Exkursion der Dorsalflexion der Hand, geringere Kraft der ulnaren Abduktion der Hand, etwas geringere Geschicklichkeit bei feineren Arbeiten.

In praktischer Hinsicht kommen die vorhandenen Störungen für den Patienten kaum in Betracht.

5. G. B. aus J., 16 J. alt, Gymnasiast. Am 16. III. 93 Schussverletzung des rechten Oberarms durch die Schrotladung einer Jagdflinte, die aus 6 Schritt Entfernung den Oberarm im oberen Drittel von aussen nach innen perforierte. Sofort bestand Lähmung der Hand. Der Schluss der grossen Weichteilwunde erfolgte erst nach ca. 6 Wochen bis auf

eine kleine Fistel auf der Aussenseite des Oberarms. Diese Fistel schloss sich erst Anfang Juni 1894, nach Entfernung einer Reihe von Knochensplittern.

Befund vor Operation: Am rechten Oberarm besteht starke Narbenbildung. An der Aussenseite eine 20 cm lange bandförmige Narbe, in deren Mitte eine Vertiefung von der Grösse einer Kleinfingerkuppe besteht. Diese Stelle ist am Knochen adhärent, nicht empfindlich. Auf der Innenfläche des Armes befindet sich eine zweite, 5 cm lange Narbe; ausserdem besteht noch eine Reihe kleinerer Narben. Es besteht Radialislähmung. Die Funktion des Triceps ist erhalten; er ist von der Achselhöhle aus elektrisch erregbar; die übrigen Radialismuskeln zeigen komplete EaR.

Operation am 27. VII. 94: Schnitt an der Aussenseite des Oberarms. Das Auffinden des proximalen Nervenendes gelingt anfangs nicht, daher wird zuerst einige cm oberhalb des Condyl. ext. hum. das distale Ende freigelegt, das in einen Narbenstrang nach oben sich fortsetzt, der anfangs noch eine Art von Präparation erlaubt, in der Gegend der Verletzung des Humerus aber ganz diffus in Narbengewebe übergeht. Hierauf Freilegung des proximalen Endes, indem der Nerv von der Achselhöhle aus bis über die Umschlagstelle am Oberarm hinaus verfolgt wird, wo er in einen Narbenstrang übergeht. Anbringen eines frischen Querschnitts am centralen Ende (nervöse Elemente erkennbar), Schlitzen des peripheren Endes. Implantation eines Hunde-Ischiadicus (Catgut).

Heilung der Wunde erfolgt unter leichter Eiterung, dabei wird 8 Tage post operat. ein Teil des implantierten Ischiadicus ausgetossen. Am 18. VIII. 94 ist die Wunde solid verheilt.

Endstatus am 17. VII. 99: Patient wurde nach seiner Entlassung vor 5 Jahren noch $^1/_2$ Jahr ohne Erfolg elektrisch behandelt. Am rechten Arm die beschriebenen Narben, ausserdem die Operationsnarbe. Bei Druck auf die innere Narbe ins Radialisgebiet der Hand ausstrahlendes Kriebeln; sonst keine Druckempfindlichkeit der Narben. Schlaffes Herabhängen der Hand in Beugestellung.

Umfang des Oberarms in der Mitte r. 26, l. 27 cm.
Grösster Umfang des Vorderarms r. $23^1/_2$, l. $27^3/_4$ cm.

Motilität: Der Triceps wird willkürlich gut kontrahiert; die übrigen Radialisfunktionen sind aufgehoben. Der Triceps zeigt keine EaR; von den übrigen Radialismuskeln ist nur ein Rest des Supinator longus, sowie des Extensor carpi radialis elektrisch nachweisbar; beide zeigen EaR. (Dr. Schönborn.)

Sensibilität: taktile Empfindung im ganzen Radialisgebiet herabgesetzt, auch im Gebiet des Cut. brachii post. sup. In der distalen Hälfte des vom Cut. brachii post. inf. versorgten Hautgebietes ist die Herabsetzung bedeutend geringer als in der proximalen. Die Schmerzempfindung ist nur wenig herabgesetzt. „Spitz“ wird im Allgemeinen schon bei

leichter Berührung gut erkannt, während zur richtigen Beurteilung von „stumpf" ein ziemlicher Druck nötig ist. Im Gebiet des Cut. brachii post. sup. wird warm und kalt nicht sicher unterschieden; warm erst nach längerer Einwirkung erkannt. Auch an Unterarm und Hand ist der Temperatursinn im Radialisgebiet herabgesetzt.

Vasomotorisches und trophisches Verhalten: In der rechten Hohlhand oft lästige Schweisssekretion. Die Nägel der rechten Hand sollen viel weniger stark wachsen als links; objektiv ist nichts nachweisbar.

Gebrauchsfähigkeit der Hand: Zum Essen der Suppe, zum Fechten benutzt Patient die linke Hand. Patient schreibt mit rechter Hand, doch ist das Schreiben dadurch beeinträchtigt, dass das Fortrücken der Hand nach rechts erschwert ist.

Resultat: Kein Erfolg, wie bei allen seither analogen Fällen von Plastik des Nervus radialis mit einem Defekt von über 5 cm (Vogt, Bruns, Moullin), die allerdings zum Teil nicht lange genug beobachtet wurden. Ueber die Therapie dieser Fälle durch Uebertragung des Löbker'schen Verfahrens der Kontinuitätsresektion der Knochen auf den Oberarm cf. S. 427.

6. Georg Hartlieb, 23 J. alt, Taglöhner aus Oftersheim, erhielt am 7. X. 94 einen Messerstich in die laterale Seite des unteren Drittels des linken Oberarms. Sofort Radialislähmung. Heilung der Wunde unter Eiterung nach 6 Tagen. Seit längeren Jahren leidet Patient an Chorea hereditaria.

Befund vor Operation am 27. XI. 94. Narbe dicht oberhalb des Epicond. lat. humeri sinistri, nicht adhärent, längs verlaufend. Unter derselben fühlt man am oberen Ende, gegen den Humerus fixiert, eine etwa bohnengrosse Härte, die stark druckempfindlich ist.

Linker Vorderarm bedeutend abgemagert durch Schwund der Streckmuskeln. Die Umfangsdifferenz beträgt 2—3 cm zwischen rechts und links.

Die Bewegungen im Ellbogengelenk sind vollständig frei. Die linke Hand hängt schlaff herab, kann aktiv nicht gestreckt werden. Fingerstreckung im Metacarpo-phalangealgelenk ebenfalls unmöglich. Komplete EaR im Gebiet des Nerv. radialis links. Haut von Hand und Fingern links cyanotisch und kühler.

Operation am 30 XI. 94. Elliptische Excision der Schnittnarbe und Spaltung der Muskulatur bis gegen den Knochen des Oberarms, auf welchem der teilweise durchschnittene Nerv. radialis auflag und mit dem von Osteophyten besetzten rauhen Periost teilweise verwachsen erschien. Der centrale Stumpf der Nerven war kallös verdickt, und nur ein haarnadeldicker, medialer Nervenabschnitt war intakt geblieben und verband den centralen Teil des Nerven mit dem distalen, einem 3 cm weit peripher zurückgewichenen, dünneren Stumpf. Die durchschnittenen Nerven-

partien sowohl des centralen wie distalen Stumpfes waren mit den zerrissenen Muskelpartien verwachsen gewesen. Nach Isolierung des Nerven wurde der distale Stumpf keilförmig angefrischt, der centrale Stumpf zuerst quer beschnitten und dann noch in der Längsrichtung gespalten zur Einpfropfung des keilförmigen distalen Stumpfes in die centrale Nervenspalte. In dieser Stellung Vereinigung der Nervenflächen durch zwei neurotische Catgutlängsnähte und eine vordere und hintere Catgut-Quernaht. Der mediale, erhaltene Nervenstrang wurde intakt gelassen.

Entlassung des Patienten am 22. XII. 94 nach reaktionslosem Verlauf. Laut Angabe des Patienten am 9. X. 99 trat allmählich Besserung ein; auf Einzelheiten erinnert er sich nicht mehr.

Endstatus am 9. X. 99: Narbe an der Aussenseite des linken Oberarms, $7^1/_2$ cm lang, 4 mm breit, fast bis zum Epicondyl. externus herabreichend, nicht adhärent und auf leichten Druck nicht empfindlich; stärkerer Druck löst eine schmerzhafte Sensation im Radialisgebiet von Unterarm und Hand aus.

Umfang des Oberarms in der Mitte r. 26,6, l. 26,9 cm.
Umfang des Unterarms im oberen Drittel r. 27,0, l. 27,1 cm.
in der Mitte r. 22,2, l. 21,2 cm.

Umfang der Hand, über die Capit. metac. gemessen, r. = l. In der Länge der Arme besteht kein deutlicher Unterschied. Die linke Hand steht in starker radialer Adduktion von ca. 45°, von der Mittelstellung aus gerechnet; die Finger links in Beugestellung von ca. 45°. Der linke Daumen steht mehr adduciert als rechts, zugleich etwas gebeugt.

Motilität: Ellbogengelenk: Beugung und Streckung gut, ebenso die Pronation. Die Supination bei gestrecktem Arm zeigt in der Grösse der Exkursion keinen Unterschied zwischen rechts und links, auch ist die Kraft sehr gut; doch besteht links ein grösseres Gefühl der Anstrengung, um den gleichen Widerstand zu überwinden und einer gewaltsam versuchten Pronation das Gleichgewicht zu halten. Dagegen besteht dieses Gefühl der stärkeren Anstrengung nicht, wenn die Hand in Pronationsstellung diese Stellung einer gewaltsam versuchten Supination gegenüber behaupten soll. In der Funktion des Supinator longus kein Unterschied zwischen rechts und links.

Handgelenk: Dorsalflexion: links aktiv nur ca. 30° über die Horizontalstellung möglich im Sinne der Wirkung des Extensor carpi radialis; r. bis ca. 55°. Passiv gelingt die Dorsalflexion links bis ca. 55°, rechts bis ca. 70°. Kraft links bedeutend geringer als rechts. Adduktion: aktiv und passiv links nur ganz minimal ausführbar, da die Hand schon in starker Adduktionsstellung steht; dabei fühlbare Kontraktion des Ext. carpi radialis. Die Abduktion ist links nicht ausführbar, nur etwas Abduktion in Verbindung mit Flexion; passiv besteht nur ein geringer Unterschied zugunsten von rechts. Beugung: r. = l.

Finger 2. — 5. Streckung der I. Phalangen aktiv links nicht

deutlich nachweisbar, passiv vollständige Streckung möglich. Bei aktiven Streckversuchen treten die Interossei, sowie der Ext. carpi radialis in Thätigkeit.

Daumen: Abduktion l. aktiv in horizontaler Ebene nicht möglich, nur in Richtung volarwärts, wobei Palmaris longus und Opponens pollicis in Thätigkeit treten. Extension links aktiv nicht möglich, passiv gut gelingend.

Dynamometer: r. = 74, l. = 22.

Elektrisches Verhalten der Muskeln. Herabsetzung der direkten und indirekten Erregbarkeit in den funktionsfähigen Muskeln ausser im Ext. carpi radialis. Von den nicht funktionsfähigen Muskeln sind l. gut nachweisbar Ext. carpi ulnaris und Ext. poll. brevis, beide ohne EaR. Nur ganz geringgradig nachweisbar sind Ext. digit. communis und Abd. poll. longus.

Sensibilität: Herabsetzung der Sensibilität (taktile Empfindung. Schmerzempfindung und Temperaturempfindung) im Radialisgebiet der

Fig. 3.

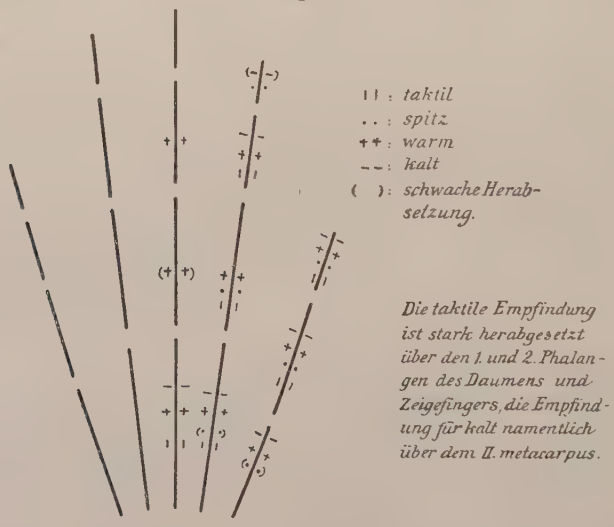

Hand; ferner Herabsetzung der taktilen Empfindung und Temperaturempfindung im Radialisgebiet des Unterarms. Bei Witterungswechsel ziehende Schmerzen im linken Unterarm und der linken Hand.

Vasomotorisches und trophisches Verhalten: In der Farbe von Unterarm und Hand kein Unterschied.

Gebrauchsfähigkeit der Hand: Herabsetzung der Kraft. Gegenstände mit den Fingern vom Boden aufzuheben gelingt l. bei weitem nicht so gut wie rechts.

Hand nur für leichtere und nicht feine Arbeit brauchbar.

Resultat: In physiologischem Sinne: Herstellung der motorischen Leitung ist in folgenden Muskeln zu Stande gekommen:

M. supinator longus, Extens. carpi radialis, Ext. carpi ulnaris und Ext. poll. brevis. Letztere beiden Muskeln können aber keinen Bewegungseffekt hervorbringen. Im Extensor digitorum communis ist wahrscheinlich keine Leitungswiederherstellung eingetreten. Es besteht noch Herabsetzung der Sensibilität im Radialisgebiet.

In praktischer Hinsicht: Brauchbarkeit der Hand für leichtere und nicht feine Arbeit.

7. Lorenz Eberle, 17 J. alt, Maurer aus Jöhlingen, wurde am 13. VI. 95 mit einem Taschenmesser in die Aussenseite des linken Oberarms gestochen. Nach einigen Tagen bemerkte er, dass die Hand herunterhing.

Befund vor Operation am 24. VI. 95: Am linken Oberarm, in dessen unterem Drittel, findet sich eine 8 cm lange Wunde an der Grenze zwischen Aussen- und Hinterseite, in der oberen Hälfte bereits vernarbt. Verlauf schräg von oben innen nach unten aussen. Der untere Rand der Wunde liegt ca. 3 Querfinger breit nach oben und etwas nach aussen vom Epicondylus externus. Die linke Hand hängt in Beugestellung herab. Eine aktive Streckung derselben im Handgelenk und der Finger im Metacarpophalangealgelenk ist unmöglich.

Dorsal unterhalb des Radiohumeralgelenkes eine kleine Hautzone, in der spitz nur als stumpf empfunden wird.

Operation am 24. VI. 95. Spaltung der Narbe durch einen Schnitt der dicht oberhalb des Ellbogens beginnt und bis über die Mitte des Oberarms hinausreicht. Erst nach längerem Suchen gelingt es, das periphere Nervenende aufzufinden und bis zur Verletzungsstelle zu verfolgen. Dieselbe liegt gerade an der Teilungsstelle in oberflächlichen und tiefen Ast; hier war der Nerv quer durchtrennt; das obere Ende lag stark retrahiert mit einer Diastase von 2 cm weiter aufwärts und zeigte eine leichte Auftreibung seiner Schnittfläche. Nach Anfrischung der beiden Enden wurde versucht, dieselben durch die Naht zu vereinigen, doch gelang dies erst, nachdem das obere Ende weit hinauf isoliert und aus seinen Verwachsungen mit der Nachbarschaft losgelöst war. Zwei neurotische Nähte mit Catgut und eine paraneurotische Catgutnaht. Auswaschen mit Kochsalzlösung, Tamponade, Hautseidennähte.

Heilung der Wunde ohne Eiterung. Am 17. VII. 95 wird Patient entlassen, ohne dass eine Besserung eingetreten. Nach seinem Austritt wurde Patient (laut Angabe am 10. X. 99) längere Zeit hindurch täglich elektrisiert. Allmählich Besserung. Mitte August konnte Patient die Hand strecken, ebenso die Finger gerade bringen, die vorher in starker Flexionsstellung sich befunden hatten. Am letzten — Mitte September — besserte sich die Bewegung des Daumens, der lange Zeit stark adduciert gewesen sein soll, doch dauerte es bis April 96, bis die Hand so ge-

brauchsfähig war, wie sie heute es ist, und Patient hatte während des Winters 95/96 stark durch Kälte zu leiden, so dass er die Hand stets eingehüllt trug.

Endstatus am 10. X. 99. Narbe an der Aussenseite des linken Oberarms, nicht adhärent, 14½ cm lang. Stoss auf die Narbe erzeugt heftigen Schmerz. Umfänge: Oberarm: kein Unterschied zwischen rechts und links. Der Umfang in der Mitte beträgt 28,5 cm. Vorderam: dicht unterhalb des Ellbogengelenks r. 28, l. 26,6 cm; im distalen Teil der Unterarme kein Unterschied. Umfang der Hand über die Capit. metacarp. 2.—5. gemessen, r. = l. Gleiche Länge der Arme.

Motilität: Ellbogengelenk: Beugung r. und l. gut. Supinator longus links gut vorspringend, aber sein Muskelbauch viel dünner als rechts; Kraft geringer, immerhin gut. Streckung: links etwas schwächer, früher Ermüdung. Supination bei gestrecktem Arm: Exkursionsgrösse r. = l.; Kraft dieser Bewegung aber links bedeutend schwächer als rechts. Pronation gut; Kraft ebenfalls links geringer, doch keine so bedeutende Abschwächung wie bei Supination.

Handgelenk: Dorsalflexion der Hand gelingt links nicht ganz bis zur Horizontalen; es tritt leicht Ermüdung ein, und dann ist die Bewegung nur in sehr geringem Grade möglich.

Adduktion: Ausschlag der aktiven Bewegung links nur halb so gross als rechts; dabei Kontraktion des Extensor carpi radialis. Passiv l. = r. Abduktion: Grösse der Exkursion l. = r.; dabei Hartwerden des Ext. carpi ulnaris. Kraft bedeutend geringer als rechts. Die Flexion zeigt normale Exkursion; die Kraft ist geringer.

Finger 2.—5.: Streckung der I. Phalangen links nur sehr gering möglich, aber deutlich und mit deutlich sichtbarem Vorspringen der Strecksehnen über dem Carpus.

Daumen: Der linke Daumen steht in einer Kombinationsstellung von leichter Adduktion, Flexion und Opposition. Abduktion: links nur im Sinne einer volarwärts gerichteten Bewegung möglich. Dabei Hartwerden der Thenarmuskulatur. Ein Vorspringen der Abductor-longus-Sehne nicht sicher festzustellen. Extension: Die Endphalange des l. Daumens steht in leichter Beugestellung; sie ist nur minimal zu strecken. Streckung der Grundphalange des linken Daumens ebenfalls nur minimal. Vorspringen der Sehne des M. extensor pollicis nicht sicher nachweisbar.

Dynamometer: r. 40, l. 14; bei gestütztem Handgelenk l. 33.

Elektrisches Verhalten der Muskeln: Indirekt: Faradische Erregbarkeit herabgesetzt; bei stärkerem faradischen Strom links völlige Extension im Handgelenk. Galvanisch keine Herabsetzung für die Dorsalflexion der Hand nachweisbar. Direkt: Mässige Herabsetzung der Erregbarkeit in Triceps und Supinator longus; sehr geringe Herabsetzung im Ext. carpi radialis und Ext. carpi ulnaris. Ext dig. comm. deutlich erregbar (7 M. A.), Bewegungseffekt indessen nur am Zeigefinger zu er-

halten, der schon bei 4 MA auf KaS reagiert; keine EaR. Der Ext. poll. brevis zeigt stark herabgesetzte Erregbarkeit, aber keine EaR. Abductor und Extensor poll. longus sind nicht sicher zu erregen.

Sensibilität: Im Gebiet des Cut. brachii post inf. ebenfalls herabgesetzte Erregbarkeit. (Taktil, Schmerz und Temperatur).

Fig. 4.

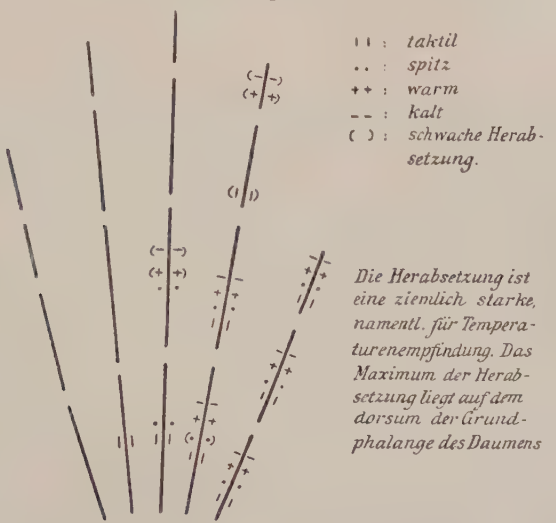

Die Prüfung der elektrokutanen Sensibilität ergiebt erhöhte Erregbarkeit über Metacarpus 1 und 2, 1. Phalange des Daumens, 2. Phalange des Zeigefingers, über der radialen Seite des Carpus, sowie im Gebiet des Cut. brachii post. inf., namentlich im proximalen Abschnitt desselben. (Minimalempfindung: über dem Metacarp. I. l. bei 8,4, r. bei 7,5 Ra., über Metac. II. bei 7,2, r. bei 6,1 Ra.).

Bei Witterungswechsel keine Schmerzen im Arm.

Vasomotorisches und trophisches Verhalten: Bei kaltem Wetter friert die linke Hand leicht. Der Nagel des linken Daumens soll stärker wachsen.

Gebrauchsfähigkeit: nur für leichte Arbeit. Patient ist nicht im Stande, mit der linken Hand einen Eimer Wasser zu tragen. Einen Nagel einschlagen kann Patient nicht gut; das Aufheben eines Bleistifts vom Boden geschieht sehr ungeschickt.

Resultat: In physiologischem Sinne: Wiederherstellung der motorischen Leitung ist eingetreten in folgenden Muskeln: Supinator longus, Extens. carpi radialis, Ext. digit. commun., Ext. carpi ulnaris, Ext. poll. brevis. Doch hat keiner dieser Muskeln seine ursprüngliche Kraft wieder erreicht; im Ext. carpi radialis, Ext. dig. comm., Ext poll. brevis besteht ausserdem eine zum Teil starke Einbusse in der Grösse des Aus-

schlags der betr. Bewegungen.

In praktischer Hinsicht ist die Hand für leichte und nicht feine Arbeit brauchbar. Auch für die Muskeln, in denen nur eine geringe willkürliche Bewegungsfähigkeit wiedergekehrt ist, ist die Leitungswiederherstellung nicht gering anzuschlagen, da dadurch den Kontrakturen ein Gleichgewicht gehalten werden kann. Patient betrachtet die Beseitigung der vorhanden gewesenen Kontrakturstellungen (Finger Daumen,) als einen grossen Gewinn.

8. Karl Thoma, 24 Jahre alt, Schmied aus Adelsheim, erkrankte im Dezember 1896 an Osteomyelitis humeri dextri acuta. Nach $2^1/_2$ monatlicher Dauer Fistelbildung auf der Aussenseite des Oberarms oberhalb des Condylus externus. Am 1. IV. 97 wurde durch Sequestrotomie ein 12 cm. langer Sequester entfernt: dabei Durchschneidung des Nervus radialis.

Befund vor Operation: Radialislähmung.

Operation am 4. IV. 97: Eröffnung der ganzen Wunde. (15 cm lang). Auffinden des centralen Endes der Nerven bei der sehr starken Infiltration und der schwieligen Beschaffenheit des Gewebes ausserordentlich schwierig, erst nach Anwendung eines ca. 10 cm. langen, schrägen, nach oben aussen verlaufenden Schnittes gelingend. Da der periphere Teil in ca. $^1/_4$ Stunde nicht aufzufinden, wird die Fortsetzung der Operation verschoben. Das obere, centrale Ende wird mit einigen Catgutnähten angeschlungen, offene Wundbehandlung. Am 9. IV. 97 wird das periphere Ende des Radialis durch einen Schnitt etwas oberhalb der Gelenkbeuger freigelegt, bis zur Wunde verfolgt und hier mit ziemlicher Mühe aus den Schwarten losgelöst. Nachdem auch das centrale, obere Ende noch weiter freigelegt, lassen sich die Nervenenden über den Knochenhöhlen aneinanderbringen und durch vier, ihre grösste Dicke durchgreifende Catgutnähte vereinigen.

Fieberloser Verlauf. 20. IV. 97: Entfernung der Nähte; Wunde in guter Verheilung. 15. V. 97: Entlassung; Wunde bis auf eine kleine granulierende Stelle geschlossen. 15. V. 97: Die Hand führt ganz leichte Streckbewegungen wieder aus, jedoch nur in geringen Exkursionen. 10. VI. 97: Am unteren Rand der Narbe eine kleine Fistel, die nicht auf den Knochen führt und in wenigen Tagen vernarbt. Vollkommen EaR im Radialisgebiet, Funktion in keiner Weise wiederhergestellt. — Nach Angabe des Patienten am 3. VII. 99 trat allmählich Besserung ein, so dass er im November 97 seine Arbeit als Maschinenschlosser wieder aufnehmen konnte. (8 Monate post operat.)

Endstatus am 3. VII. 99[1]). Gesundes Aussehen, guter Ernährungszustand, kräftige Muskulatur. Am Oberarm rechts starke Narbenbildung entsprechend den Incisionen zur Sequestrotomie, zur Aufsuchung des cen-

1) Die Untersuchung geschah mit Ausnahme der Prüfung der Sensibilität und des elektrischen Verhaltens durch Herrn Prof. Jordan.

tralen und peripheren Nervenendes. Die Sequestrotomienarbe ist unterhalb ihrer Mitte eingezogen und an 20pfennigstückgrosser Stelle dem Knochen adhärent, am oberen Ende auf Druck sehr empfindlich, sonst nirgends schmerzhaft. Die übrigen Narben sind verschieblich, nicht druckempfindlich. Der Humerus ist in seinem unteren Drittel verdickt, schätzungsweise ist der Querschnitt um 1/3 grösser als links. Die Muskulatur des Oberarms ist ebenso kräftig wie links entwickelt. Der Umfang beträgt in der Mitte l. und r. 28 1/2. Die Vorderarmmuskulatur dagegen ist rechts erheblich schwächer. Umfang des Vorderarms in der Mitte: r. 25,2, l. 27,6 cm.; oberhalb des Handgelenks: r. 17,1, l. 17,8 cm. Die rechte Hand zeigt annähernd die gleichen Masse wie die linke.

Motilität: Schultergelenk frei.

Ellbogengelenk: Beugung: kein Unterschied zwischen rechts und links. Streckung: rechts ein wenig gehemmt (ca. 4—5°); Kraft sehr beträchtlich. Die passive Ueberwindung der kontrahierten Beuge- und Streckmuskeln gelingt nicht. Pro- und Supination sind ungehindert.

Handgelenk: Die Hand hängt bei gewöhnlicher Stellung ein wenig herab, und es sind die Finger dabei in mittlerer Beugung. Patient vermag die Hand in Dorsalflexion bis zu einem Winkel von etwa 120° zu bringen, dabei wird die Hand aber zugleich etwas nach der Radialseite gedreht (Ueberwiegen des Ext. carpi radialis). Die Kraft der Streckung ist nur eine geringe.

Finger 2—5: Aus der Faustbildung heraus vermag Patient die Finger bis zur Hälfte zu strecken; diese Bewegung geschieht mit minimaler Kraft. Daumen: Streckung und Abduktion fast ganz aufgehoben. Dynamometer: r. 80, l. 145. Elektrisches Verhalten der Muskeln: Indirekt: Bei faradischem Reiz Herabsetzung der Erregbarkeit. Reaktion erfolgt hierbei im Sup. longus und im Ext. carpi radialis. Im Ext. carpi ulnaris und Ext. digitorum keine deutliche Reaktion. Galvanisch besteht ebenfalls Herabsetzung der Erregbarkeit.

(rechts: KaS. 7 MA, AnS 7 1/2 MA, AnÖ 12 MA;
links: KaS 2 MA, AnÖ 5 MA, AnS. 8 MA).

Direkt: In Sup. longus und Ext. carpi radialis besteht Herabsetzung der Erregbarkeit für faradischen und galvanischen Strom. Die Zuckungen sind kurz. Im Extensor digitorum und ext. carpi ulnaris sehr starke Herabsetzung, wenn nicht völliger Schwund. Im Abductor pollicis longus und Ext. pollicis brevis durch faradischen Strom keine deutliche Kontraktion zu erhalten, galvanische Zuckung bei 7 MA, KaS > AnS, Qualität derselben aber wegen gleichzeitiger Reaktion der Beugesehnen nicht sicher festzustellen.

Sensibilität: Taktile Empfindung, Temperaturempfindung und Schmerzempfindung im Radialisgebiet von Hand und Unterarm herabgesetzt. Keine Herabsetzung der elektrokutanen Sensibilität. Bei Witterungswechsel empfindet Patient ab und zu geringe Schmerzen in den Narben.

Gebrauchsfähigkeit der Hand: Feinere Arbeiten werden vor-

wiegend mit der linken Hand verrichtet; gröbere Manipulationen, z. B. Führen des Hammers, Schmieden werden mit der rechten Hand ausgeführt.

Resultat: In physiologischem Sinne: Eine Wiederherstellung der motorischen Leitung und Funktion ist erfolgt im Ext. carpi radialis und Supinator longus. Im Ext. digitorum ist keine Wiederherstellung nachweisbar; die Fingerstreckung aus der Faustbildung heraus bis zur Hälfte ist als passive Streckung anzusehen. Ob im Abductor pollicis longus und Ext. pollicis brevis eine Wiederherstellung der Leitung stattgefunden hat, ist fraglich; jedenfalls ist ein irgendwie erheblicher Bewegungsausschlag nicht möglich.

In Hinsicht auf den praktischen Erfolg: Hand zum Schmieden brauchbar; feinere Arbeiten werden vorwiegend mit der linken Hand verrichtet.

9. Jacob Dick, 26 Jahre alt, Maurer aus Wiesenbach, wurde in der Nacht vom 14. auf den 15. Mai durch Messerstiche in der Gegend der linken Ellbeuge verletzt.

Befund vor Operation (23. V. 99): In der Gegend der linken Ellbeuge drei klaffende Stichwunden. Die grösste liegt 2 cm oberhalb des Radiusköpfchens; der Stichkanal verläuft nach oben gegen den Humerus; die Messerschneide gegen das Olecranon sehend. Die Hand hängt in Beugestellung herab; sie kann nicht dorsalwärts flektirt werden, dagegen kann Patient sie aus der volaren Beugung bis zur Mittelstellung erheben.

An der Radialseite des Vorderarms herablaufend und von den Fingern nur die Streckseite des Daumens inbeziehend liegt eine Zone, in der die Empfindung fast ganz erloschen ist (taktile Reize nur dumpf, Wärme- und Schmerzgefühl fast ganz erloschen).

Operation am 25. V. 99: Bogenförmiger Schnitt von 5 cm Länge an der Radialseite des Ellbogengelenkes von der Stichverletzung aufwärts eröffnet eine Höhle, die durch die klaffenden Musc. sup. longus und Ext. carp. rad. longus gebildet wird. Dem Interstitium zwischen Brachialis internus und Supinator longus folgend dringt man in die Tiefe und findet den Nerv. radialis, der direkt über seiner Teilungsstelle halb durchschnitten ist. Zwei den durchschnittenen Teil durchgreifende Catgutnähte.

Status Mitte November 99. (19. XI.): An der Aussenseite der linken Ellbeuge eine $7^1/_2$ cm lange, längsverlaufende, konvex vorgewulstete rote Narbe, deren unterer Endpunkt ca. 1 cm tiefer als die Olecranonspitze liegt. Die Narbe ist noch druckempfindlich. Bei starken Armbewegungen, bei Witterungswechsel ebenfalls Schmerz in der Narbenstelle. Derselbe ist lokal, kein Ausstrahlen in die Hand.

Die beiden Oberarme zeigen annähernd gleichen Umfang r. 29, l. 29,2 cm. Die Umfänge der Vorderarme betragen im oberen Drittel r. 27,6, l. 26 cm, in der Mitte r. 19,9, l. 19,7 cm, am distalen Ende r. 17,2, l. 17,3 cm, Umfang der Hand über die Capitul. metac. 2—5

gemessen: r. 22,5, l. 22,7. Die Finger zeigen keinen deutlichen Unterschied.

Motilität: Ellbogengelenk: Die Beugung geschieht links fast so weit wie rechts; bei sehr starker Beugung etwas Schmerz oberhalb des Olecranon. Kraft der Beugung ca. 1/2 von der rechts. Sup. longus springt bei seiner Prüfung etwas vor, ist aber schlaffer als rechts und viel weniger stark. Die Streckung geschieht mit guter Exkursion, die Kraft ist aber ziemlich herabgesetzt, wohl wegen starken Schmerzes an Stelle der Radialisnaht, welcher dabei auftritt. Pronation: Exkursion gut, Kraft etwas schwächer als rechts, nicht so stark vermindert wie bei Streckung und Beugung. Supination: Aktiv nicht ganz so weit möglich wie rechts; vollständig gelingt sie nur durch Oberarmdrehung. Passive Supination weiter möglich als die aktive. Die Kraft ist gering. Schmerz in der Narbe.

Handgelenk: Dorsalflexion: Exkursionsgrösse r. = l.; Kraft l. nur ca. halb so gross wie r. Sowohl Ext. carpi radialis wie ulnaris treten dabei in Thätigkeit. Adduktion und Abduktion sind aktiv mit guter Exkursion möglich; die Kraft ist gering; dabei Schmerz im Handgelenk Kraft der Flexion links ebenfalls erheblich schwächer.

Finger 2—5. Aktive Streckung der I. Phalangen gelingt links vollständig; die Kraft der Streckung ist schwächer. Die Streckkraft der II. und III. Phalangen ist r. und l. fast gleich.

Daumen: Abduktion und Extension: gute Exkursion der aktiven Bewegung; die Kraft ist l. um 1/4—1/2 geringer als rechts. Gute Wirkung aller drei langen Daumenmuskeln am Vorspringen ihrer Sehnen festzustellen. Flexion: im Metacarpo-phalangealgelenk gut, Kraft geringer; das Gleiche gilt für die Beugung der Endphalange. Im Ausschlag der Bewegung bei Opposition besteht kein Unterschied zwischen r. und l.; die Kraft l. ist nur wenig schwächer. Gute Exkursion und Kraft der Adduktion.

Dynamometer: r. 160, l. 100.

Elektrisches Verhalten der Muskeln: Herabsetzung der Erregbarkeit; stark im Sup. longus und Ext. digitorum, geringer im Extensor carpi ulnaris. Am geringsten ist die Erregbarkeit der drei langen Daumenmuskeln herabgesetzt. Im Ext. carpi uln. Zuckung kurz, KaS. = AnS., im Abd. poll. long., Ext. poll. brevis und longus Zuckung ebenfalls kurz, KaS. > AnS.

Sensibilität: Ausser dem im Schema verzeichneten Gebiet besteht Herabsetzung der Sensibilität: über der Radialseite und Volarseite des Daumenballens in allen Qualitäten; ferner über der Volarseite der ersten Daumenphalanx für taktile und Schmerz-Empfindung, nicht für warm und kalt; dann über der ganzen Radialseite des Vorderarms, von etwas oberhalb der Ellbeuge an bis zur Mitte der Volar- und Dorsalseite des Vorderarms sich erstreckend, also im Gebiet des Nerv. cut. brachii ext.,

der ebenfalls durchschnitten sein muss. Im unteren Teil dieses Gebietes an der Radialseite des Unterarms besteht Anästhesie für leichtere taktile

Fig. 5.

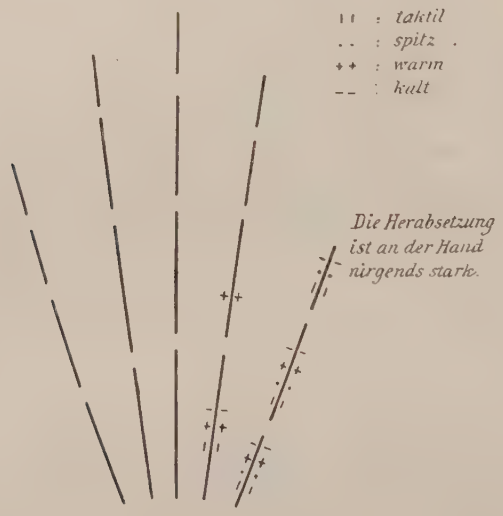

Reize. Die Empfindung für „spitz“ ist im proximalen Teil herabgesetzt, im unteren Teil besteht vollkommene Anästhesie in dem für die taktile Anästhesie angegebenen Gebiet. Warm- und Kalt-Empfindung sind im ganzen Gebiet des Cut. br. ext. abgeschwächt, im distalen Teil ist die Herabsetzung der Empfindung ebenfalls stärker; es besteht überall verlangsamte Empfindungsleitung für warm und kalt, im unteren Teil am stärksten, ca. 3 Sek.; aber kein Unterschied in der Zeit der Verlangsamung zwischen „warm“ und „kalt“. Auch an der Hand über dem Rücken der Grundphalange des Daumens ist eine Verlangsamung der Leitung für „warm“ verzeichnet. Die elektrokutane Sensibilität ist im Gebiet der Sensibilitätsstörung herabgesetzt.

Vasomotorisches und trophisches Verhalten: An der linken Hand schwitzt Patient stärker, was er darauf zurückführt, dass er sich mit dem linken Arm stärker anstrengen muss. Gegen Kälte ist die Hand nicht empfindlich.

Gebrauchsfähigkeit: Seit 25. VIII. arbeitet Patient wieder; seit Mitte September kann er die Hand wieder für jede Arbeit in seinem Beruf (Maurer) gut gebrauchen. Er empfindet noch etwas Schwäche, die sich aber fortwährend noch bessern soll.

Resultat: In physiologischem Sinne: Herstellung der motorischen Leitung für die gesamte Radialismuskulatur. Die Fasern für die lange Daumenmuskulatur waren wahrscheinlich nicht durchtrennt, wie

aus dem anatomischen Befund am Nerven und dem elektrischen Verhalten dieser Muskeln im Vergleich zu den übrigen Muskeln geschlossen werden darf. Die noch vorhandene Schwäche erklärt sich:

1. als Folge der vorhanden gewesenen Unterbrechung der motorischen Leitung; 2. als Folge langen Nichtgebrauchs des linken Armes; 3. durch die Schmerzhaftigkeit einzelner extremer Bewegungen als Folge der Verletzung. Die Besserung ist noch im Fortschreiten begriffen; das Endresultat wird daher wahrscheinlich als ein noch erheblich besseres sich darstellen.

In praktischer Hinsicht kommen die noch vorhandenen Folgen der Verletzung kaum in Betracht.

II. Fälle von Durchtrennung des Nervus medianus.

10. Barbara Frank, 26 J. alt, Zimmermannsfrau aus Worms, fiel in der ersten Hälfte des August 1887 mit Flaschen in der Hand zu Boden; sie verletzte sich dabei an der Beugeseite der linken Handgelenksgegend.

Befund vor Operation (26. X. 87): Auf der Volarseite der linken Hand zwischen Thenar und Hypothenar, 2 cm distal von der Gelenklinie eine kleine Narbe, adhärent auf der Sehne des Flexor digit. communis und ziemlich druckempfindlich. Grosse Schmerzhaftigkeit derselben bei passiven Bewegungen des 2. und 3. Fingers oder bei Kontraktion ihrer Beuger durch den elektrischen Strom. Die Finger werden in leichter Flexionsstellung gehalten. Die Beweglichkeit des 2. und 3. Fingers ist sehr gering; die Beweglichkeit des Daumens ist kaum alteriert. Die elektrische Prüfung durch Herrn Prof. Hoffmann ergiebt Lähmung und EaR. der vom Nerv. medianus versorgten Muskeln des Thenar.

Sensibilitätsstörung im Daumen, im 2. und 3. Finger (dorsal und volar), sowie der radialen Hälfte der Hohlhand bis zur Narbe. Im Daumen ist die Sensibilität etwas, im 2. und 3. Finger sehr stark herabgesetzt; tiefe Nadelstiche werden kaum empfunden. Zweiter und dritter Finger sind nicht so kräftig wie rechts, sondern mehr gleichmässig gerundet, laufen spitz aus. Auf der Kuppe des Zeigefingers eine kleine Borke. Die Haut zeigt noch Spuren einer blasenförmigen Abhebung.

Operation am 29. X. 87: Längsschnitt unter Blutleere von der Handgelenkslinie nach abwärts bis zur Mitte der Vola manus in einer Länge von 6 cm. Der Medianus wird sogleich aufgefunden. Sein centrales Ende ist mit dem peripheren Ende der Sehne für den 2. und 3. Finger verwachsen, während radialwärts neben dieser Verwachsung, durch bindegewebige Stränge angeheftet, das periphere Ende des Nerven liegt. Das centrale Ende der Sehnen ist hoch nach oben gerutscht und kann nur durch Verlängerung des Schnittes nach oben mit Durchtrennung des Ligam. carpi volare erreicht werden. Dasselbe ist kolbig angeschwollen

und etwas geschrumpft. Um es in Kontakt mit seinem peripheren Stück zu bringen, muss die Hand im Handgelenk stark flektiert werden. Vom Nerven, dessen centrales Stück geschwollen und gerötet ist, wird central wie peripher ein Stück reseciert, und Nerv mit Nerv, und Sehne mit Sehne werden durch je zwei Catgutsuturen in Kontakt gebracht. Schluss der Hautwunde mit Catgutsuturen, wobei, von den Wundwinkeln anfangend, die Fascie mitgefasst wird; nur das Lig. carpi volare lässt sich wegen starker Spannung der Sehne nicht mitfassen.

Direkt nach der Operation giebt Patientin spontan an, im 2. und 3. Finger Gefühl zu haben, und es ist auch während der nächsten Tage ein ziemlich gutes Gefühl für Berührung und Anblasen vorhanden. — Befund am 11. XI. 87 (13 Tage post operationem): Wunde p. p. geheilt. Hand und Finger stehen in leichter Volarflexion. Leichte Bewegungen werden schon jetzt schmerzlos und sehr geschickt ausgeführt. Völlige Extension der Finger passiv noch nicht möglich; die Flexion kann passiv fast vollständig ausgeführt werden. Leichte Berührung, sowie Anblasen werden gefühlt, und richtig lokalisiert. Spitze und Knopf werden meistens richtig unterschieden, nur bei ganz leiser Berührung nicht. Die ganze Hand fühlt sich wärmer an als vor der Operation. Der 2. und 3. Finger hat sein bläuliches Aussehen verloren und sieht normal rosig aus; die Haut dieser Finger zeigt wieder reguläre Faltung. Die atrophische Störung an der Fingerbeere des Zeigefingers so gut wie verschwunden. — Laut Angabe der Patientin am 9. XI. 99 wurde dieselbe nach ihrer Entlassung noch ein Jahr hindurch in Worms durch Massage und Elektricität behandelt. Der Daumen soll erst nach zwei bis drei Jahren brauchbar geworden sein; sonst soll sich im Zustand der Hand nichts geändert haben, ausser dass am Zeigefinger eine geringe und am Mittelfinger eine starke Flexionskontraktur sich ausgebildet hat, was Patientin erst seit 2—3 Jahren bemerkt haben will.

Endstatus am 9. XI. 99: In der Gegend des linken Handgelenks in der Mitte der Beugeseite eine längsverlaufende, 13 cm lange Narbe, von der 6 cm der Palma manus, 7 cm dem Vorderarm angehören. Die Narbe ist wenig auffällig, da von Hautfarbe, glatt und nirgends adhärent. Ueber der Palma manus ist sie linear, am Unterarm 3 mm breit, 2 cm oberhalb der Beugelinie des Handgelenks etwas druckempfindlich.

Umfänge: distales Vorderarmende: r. 17,4, l. 17,2 cm.
Capit. metac. 2.—5.: r. 20,3, l. 19,6 cm.

Umfänge in cm	I. Phalange	II. Phalange	III. Phalange
Daumen	r. 7, l. 6,7	r. 6,4, l. 6	
Zeigefinger	r. 7,3, l. 6,8	r. 6,1, l. 5,4	r. 5,2, l. 4,3
Mittelfinger	r. 7,1, l. 6,9	r. 6,4, l. 5,7	r. 5,1, l. 4,7
Ringfinger	r. 6,5, l. 6,7	r. 5,6, l. 5,5	r. 4,8, l. 4,8
Kleinfinger	r. 6,3, l. 6,3	r. 5,2, l. 5,2	r. 4,5, l. 4,5

Unter den Fingern zeigt der linke Daumen etwas geringeren Umfang

als r., der Zeigefinger zeigt bedeutend geringere Umfänge, ebenso sind die Umfänge von Mittel- und Endphalange des Mittelfingers erheblich kleiner. Ring- und Kleinfinger zeigen keine bemerkenswerten Unterschiede. Der linke Thenar ist gut entwickelt, er lässt keine Abflachung gegenüber rechts erkennen.

Motilität. Im Ellbogengelenk: Bewegungsausschläge normal, nur Kraft bei Pronation und Supination gering wegen Schmerzhaftigkeit im Handgelenk. Handgelenk. Extension: links nur bis ca. 55° möglich (r. bis 80°), auch passiv nur eine Spur weiter gelingend; dabei ziehender Schmerz in der Narbe und Gefühl, als ob hier Teile zu kurz wären. Flexion und Adduktion zeigen gute Exkursion, aber geringe Kraft. Die Abduktion ist l. nicht so weit möglich als r.; dabei Spannungsgefühl auf der Dorsalseite des Metacarpus des Daumens. Finger 2.—5.: Es besteht eine Flexionskontraktur des Zeigefingers und Mittelfingers. Der Zeigefinger ist in allen seinen Gliedern leicht gebeugt; der Mittelfinger ist in seiner Grundphalange etwas dorsal abgewichen von der normalen Stellung; die Mittelphalange steht in Beugung von 90°, seine Endphalange in Beugung von 45°. Beide Finger können passiv nicht gestreckt werden. Eine aktive Beugung der Grundphalangen von Zeige- und Mittelfinger ist möglich, gelingt aber nicht so weit wie rechts und nur mit geringerer Kraft. Mittel- und Endphalangen dieser Finger können aktiv nicht gebeugt werden, passiv dagegen ist eine weitere Beugung ausführbar, doch federn die Finger sofort wieder zurück. Eine Faustbildung ist so nicht möglich. Ringfinger und Kleinfinger werden dabei normal eingeschlagen; der Mittelfinger berührt zwar mit seiner Kuppe die Palma manus, bleibt aber hinter den anderen Fingern zurück; der Zeigefinger kann überhaupt nur eine ganz geringe Bewegung machen. Ab- und Adduktion sind links möglich; der Zeigefinger wird rechts etwas stärker abduciert. Daumen: Abduktion und Extension zeigen etwas geringere Exkursion als rechts. Dabei besteht Spannungsgefühl am Thenar. Die Flexion im Metacarpophalangealgelenk geschieht links in guter Weise; die Endphalange wird links etwas weniger gut gebeugt; Spannung. Adduktion: Exkursion gut, aber Kraft geringer als rechts. Opposition: in der Grösse der Exkursion besteht kein Unterschied zwischen rechts und links; gute Kontraktion des Opponens; aber Kraft links geringer.

Dynamometer: r. 67, l. 20.

Elektrisches Verhalten der Muskeln: Faradische Erregbarkeit, indirekt und direkt, im Abductor pollicis brevis und Opponens poll. nur wenig herabgesetzt. Die Zuckung bei galvanischem Reiz in diesen Muskeln ist kurz, KaS > AnS.

Sensibilität: Die Herabsetzung der taktilen Empfindung ist an den meisten Stellen nur gering. Anästhesie nur für sehr leichte Berührung. Kalt- und Warmempfindung sind am stärksten auf dem Dorsum

des Zeigefingers und über der Vola des Mittelfingers herabgesetzt. Spitz und stumpf werden fast überall gut unterschieden; bei vergleichender

Fig.6.

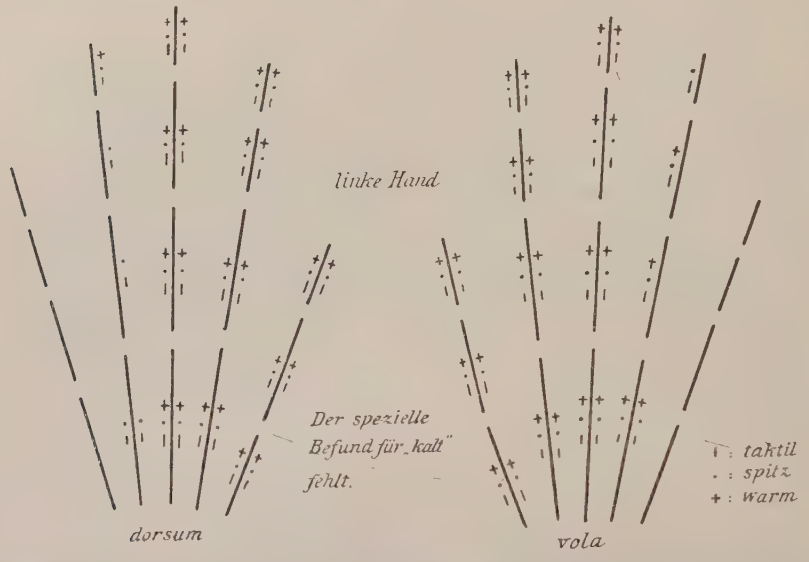

Prüfung wird der im Schema eingetragene Befund angegeben. Auch über dem distalen Vorderarmende auf dem radialen Teil der Beugeseite ist die Sensibilität herabgesetzt. Oft Schmerzen in der Hand bei Witterungswechsel.

Vasomotorisches und trophisches Verhalten: Im Winter hat die Hand durch Kälte zu leiden. Sie wird dabei „schwarzblau" und ist wie „abgestorben". Durch warme Kamillenbäder soll sich dieser Zustand bessern. Patientin giebt an, dass sie wegen dieser Empfindlichkeit gegen Kälte ihre Wäsche nicht selbst waschen kann. Mittel- und Endglied des linken Zeigefingers sind unverhältnismässig dünn; ihre Haut ist glänzend, ohne Faltenbildung; zugespitztes Aussehen. Der Mittelfinger zeigt in geringerem Grade dieses Aussehen; der Ringfinger Spuren davon. Die Nägel der linken Hand sollen am Daumen, Zeigefinger und Mittelfinger links schneller wachsen; bei Kälte sollen sie weisse Stellen bekommen.

Gebrauchsfähigkeit: Zu schwerer Arbeit ist die linke Hand nicht zu gebrauchen. Ihre Wäsche kann Patientin, wie schon erwähnt, nicht selbst besorgen; auch giebt sie an, dass sie nicht selbst die Haare machen kann; eine Nadel auf dem Boden hebt sie auf, indem sie dieselbe zwischen Daumen und Mittelfinger fasst.

Resultat. In physiologischem Sinne: Die motorische Medianusleitung für die Hand hat sich hergestellt. Die noch bestehenden

Folgen der Verletzung sind: a) die Folgen der Sehnenverletzung (Zeigefinger, Mittelfinger); b) die Folgen der Nervenverletzung: diese sind: 1) geringe Einbusse der motorischen Funktion des Daumens durch verminderte Kraft und infolge von Spannungen. 2) Sensible Störungen, Schmerzhaftigkeit der Verletzungsstelle. 3) Vasomotorische und trophische Störungen. 4) Geringe Veränderungen der elektrischen Erregbarkeit.

In praktischer Hinsicht: Die Brauchbarkeit der Hand ist eine ziemlich beschränkte, hauptsächlich durch die Folgen der Sehnenverletzung; in viel geringerem Grade durch die Folgen der Nervenverletzung.

. **11.** Gerhard Wetzel, 36 J. alt, Landwirt aus Ober-Abtsteinach. Am 16. VIII. 92 Fall mit der Hand in eine Sense.

Befund und Operation (19. VIII. 93): Der 4. und 5. Finger wird aktiv gebeugt; die Beugung der anderen Finger ist aufgehoben. Sensibilitätsprüfung wurde keine vorgenommen. Die Schnittwunde verläuft schräg über die Volarseite des rechten Carpus, vom Proc. styloides radii $9^1/_2$ cm lang gegen das Capitul. metac. V zu. Es wird unmittelbar vor der Operation in Chloroformnarkose nach gründlicher Desinfektion festgestellt, dass folgende Teile durchschnitten sind: der volare Ast der Art. radialis, der doppelt unterbunden wird, die Daumenballenmuskulatur, drei Sehnen des Flexor digit. communis, die Sehne des Flexor pollicis longus und der Stamm des Nerv. medianus. Im Grunde der Wunde bemerkte man die von intaktem Periost bedeckten Handwurzelknochen. Nach einem Längsschnitt an der radialen Seite des Unterarmes zur Aufsuchung der proximalen Sehnenstümpfe wird zunächst der Nerv. medianus, sodann werden die Sehnen isoliert. Das distale Ende des Nerv. medianus, das sich ziemlich stark zurückgezogen, konnte nur mittelst eines Hilfsschnittes an der ulnaren Seite des Daumenballens freigelegt werden. Die Vereinigung der Nerven und Sehnen wurde mittelst Catgutknopfnähten bewerkstelligt, ebenso wurde die durchschnittene Muskulatur vereinigt. Während der Operation wurde häufig mit schwacher Sublimatlösung und Kochsalzlösung irrigiert.

34. VIII. 93: Entfernung der Hautnähte, Erweiterung der Wunde. Eiterige Tendovaginitis. Zweimal täglich Sublimatbäder, feuchter Verband. 3. IX. 93: Eröffnung eines Abscesses auf dem Handrücken. Am 30. IX. wird Patient auf Wunsch entlassen; die Wunde granuliert überall gut. — Am 19. X. 93 Wiedereintritt: Patient hat die Hand zu Hause sehr vernachlässigt. Die Narbe auf der Vola manus zeigt an drei Stellen Fisteln, aus denen auf Druck eine geringe Menge von schwach eitrig gefärbtem Serum sich entleert. Die Fisteln führen nicht auf den Knochen. Die Hand erscheint in der Vola stark verdickt; die Haut des Handrückens zeigt bis über das Handgelenk hinaus eine starr ödematöse Schwellung. Die Finger, ebenfalls ödematös verdickt, stehen in leichter Flexions-

stellung und können (zum Teil von der Verletzung herrührend, zum Teil von der lange stattgehabten Fixation im Verband) aktiv nicht bewegt werden. Völlige Anästhesie im Bereich des Nerv. medianus. Therapie: Handbäder, Massage, Suspension der Hand während der Nacht, passive Bewegungen der Finger, Widerstandsbewegungen, besonders im 4. und 5. Finger, dessen Sehnen ja erhalten. — Am 31. X. 93 wird Patient auf Wunsch entlassen. Die Oedeme sind nahezu geschwunden. Die Fähigkeit der Streckbewegung der Finger kehrt langsam wieder, auch fangen Beugebewegungen im 4. und 5. Finger an. Prognose für die spätere Funktion: pessima.

Endstatus am 3. XI. 99 (ca. 6 Jahre post operat.): Nach der Entlassung blieb nach Angabe des Patienten der Zustand der Hand im Allgemeinen derselbe; nur haben die Finger, die zur Zeit der Entlassung sich in Streckstellung befunden haben sollen, allmählich, ausser dem Daumen, eine Beugestellung angenommen. Die Sensibilität, die zur Zeit des Austritts vollständig gefehlt haben soll, soll im Laufe des folgenden Jahres eine Spur wiedergekehrt sein. In der Gegend des Daumenballens trat eine Abflachung ein. In der Palma manus etwas radial von der Mitte eine über das Handgelenk verlaufende, $7^1/_2$ cm lange Narbe, deren distales Ende, zwischen Thenar und Hypothenar gelegen, am Knochen adhärent ist, während der proximale Teil der Narbe sich verschieben lässt. Die Narbe zeigt leichte keloide Wulstung. In ihrer Mitte ist sie druckempfindlich, aber nur bei ziemlich starkem Druck; dagegen besteht eine starke Schmerzhaftigkeit in dieser Gegend beim Durchleiten eines stärkeren faradischen Stroms. Knotenbildung in der Tiefe ist nicht nachweisbar. Der Umfang des Oberarms in der Mitte beträgt: l. 25,3, r. 25 cm, der Umfang des Unterarms im oberen Drittel: l. 26,3, r. 25,9 cm, am Handgelenk l. 18, r. 17,6 cm, Umfang der Hand über die Capitula metac. 2.—5. gemessen: l. 21,6, r. 22,2 cm. Die Phalangen zeigen in ihren beiden ersten Gliedern fast alle einen grösseren Umfang als links. Die Endglieder sind kleiner, haben ein etwas zugespitztes Aussehen und entsprechend kleinere Nägel. Nur am Kleinfinger ist das Endglied links dicker als rechts, der Nagel nur wenig kleiner als auf der andern Seite.

Die Stellung der rechten Hand weicht bedeutend von derjenigen der linken Hand ab: die Metacarpalknochen der rechten Hand stehen mit den Vorderarmknochen in einer Ebene, auch das Metacarpale des Daumens. In derselben Ebene stehen auch die ersten Phalangen von Zeigefinger und Kleinfinger, während die des 3. und 4. Fingers eine leichte Extensionsstellung zeigen. Grund- und Endphalange des Daumens sind leicht gebeugt. Mittel- und Endphalangen der vier anderen Finger sind ebenfalls und stärker gebeugt: Beugung der Mittelphalangen von Zeige- und Mittelfinger ca. 45—50°, vom 4. Finger ca. 80°, vom Kleinfinger 90°. Beugung der Endphalange vom Zeigefinger ca. 15°, der Endphalangen der übrigen Finger ca. 30°. Ausserdem sind 2. bis 5. Finger ulnarwärts

abduciert, die drei ersten um ca. 30°, der Kleinfinger um ca. 45°. Der Daumen steht, abgesehen von der schon erwähnten Stellungsanomalie, gegenüber links etwas adduciert; anfangs soll er stark adduciert gewesen sein: durch Einschieben eines Tuches zwischen ihn und den Zeigefinger hat Patient ihn allmählich so weit von letzterem abgedrängt, dass jetzt ein Zwischenraum von ca. 1/2 cm besteht. Die Thenarwölbung ist völlig geschwunden; unter der Haut fühlt man den Knochen.

Motilität: Ellbogengelenk: Bewegungen rechts gut. Handgelenk: Extension rechts nur 25—30° möglich gegenüber ca. 55° links; auch passiv nicht weiter gelingend. Kraft nicht geringer. Flexion rechts nur 30—35° möglich, links ca. 45°. Passiv ebenfalls Hemmung. Die Ab- und Adduktion sind rechts nur in ganz geringem Grade möglich, auch passiv gelingen sie nicht weiter. Finger 2.—5. Grundphalangen: Am Zeigefinger ist minimale Streckung möglich, am Mittelfinger gelingt sie etwas besser, am Ringfinger ist sie = 0, am Kleinfinger ganz gut, aber Kraft geringer als links. Die Beugung ist am 2., 3. und 4. Finger = 0, am 5. Finger gut, aber Kraft gering. Passive Beugungen am 2. 3. und 4. Finger gelingt leicht, aber nur um ca. 15°. Mittel- und Endphalangen: Beugung wie Streckung sind rechts nicht möglich. Passive Streckung an Mittel- und Endphalangen gehemmt; die passive Beugung ist an den Mittelphalangen bis zum rechten Winkel, am Kleinfinger noch etwas darüber hinaus möglich; an den Endphalangen gelingt eine geringe passive Beugung. Abduktion und Adduktion sämtlicher Finger = 0; passiv in geringem Grade möglich; ca. 1/2—1/3 der Exkursion von links. Daumen: Extension der 1. und 2. Phalange nur minimal möglich; dabei deutliches Vorspringen der langen Strecksehnen. Auch passiv nicht weiter. Abduktion, Flexion in sämtlichen Gelenken, Opposition = 0; Adduktion in sehr geringem Grade möglich, nicht so weit, dass der Daumen den Zeigefinger berührt.

Elektrisches Verhalten der Muskeln: Im rechten Thenar weder faradisch noch galvanisch eine Spur von Muskel nachweisbar, auch bei sehr starkem Strom. Hypothenarmuskulatur rechts indirekt und direkt gut erregbar.

Sensibilität: Taubes Gefühl im 1.—4. Finger. Sensibilität (taktile, Schmerz- und Temperatur-Empfindung) der Hand dorsal wie volar sehr stark herabgesetzt bis erloschen ausser an dem dem Kleinfinger und dessen Metacarpus angehörenden ulnaren Teile der Hand, wo eine nur mässige Herabsetzung der Sensibilität besteht. Die taktile Sensibilität ist vollkommen erloschen, selbst bei stärkstem Reiz: volar über den 2. und 3. Phalangen des 3. und 4. Fingers, dorsal über der 3. Phalange des 2., 3. und 4. Fingers. Die Schmerzempfindung ist auf dem Dorsum metacarpi dumpf erhalten, sonst, ausser dem erwähnten ulnaren Bezirk der Hand, erloschen, selbst wenn der Stich blutet. Die Temperaturempfindung ist erloschen, ausser an dem genannten Gebiet, für heiss und kalt.

Die elektrokutane Empfindung ist herabgesetzt, wenig über der Volarseite des Metacarpus (die Differenzen des R. A. für Minimalempfindung betrugen hier 0,3—0,7 mm), stark über der Volarseite der Endphalangen (Differenz am stärksten am Zeigefinger 4,8; am Mittelfinger 3,7, am Ringfinger 2,9, am Kleinfinger, wo ebenfalls Herabsetzung, 1,6 cm). Bei kühlem Wetter hat Patient oft Schmerzen in der Hand von reissendem Charakter, vom Carpus aus in die Mitte der Palma strahlend, bei längerem Druck auf die Hand nachlassend.

Vasomotorisches und trophisches Verhalten: Die rechte Hand ist cyanotisch verfärbt, ausser dem Ulnarrand, der normale Farbe zeigt. Die Hand fühlt sich kalt an; auch bei stärkster Hitze im Sommer soll diese Temperaturherabsetzung bestehen. Bei Kälte oder Witterungswechsel soll die Hand dicker werden, ebenso wenn sie längere Zeit in hängender Stellung sich befindet. Das bei Verletzungen austretende Blut soll eine schwarze Farbe zeigen. Die Haut ist sehr dünn und durchscheinend, zeigt hie und da kleine abschilfernde Stellen. Die Nägel der linken Hand sollen weicher sein; im Wachstum hat Patient keinen Unterschied bemerkt.

Gebrauchsfähigkeit der Hand: Darauf beschränkt, dass Patient den Ulnarrand seiner Hand benutzt, um Gegenstände beiseite zu schieben.

Resultat: Keine Herstellung der Nervenleitung.

12. Margarethe Kuhn, 20 J. alt, Dienstmädchen aus Schönau. Am 8. X. 95 quere Schnittverletzung an der Beugeseite des linken Handgelenks infolge des Bruches eines Flaschenhalses beim Einschlagen des Korkes.

Befund alsbald nach der Verletzung: Von Bewegungen der Hand sind nur möglich: Extension und ulnare Abduktion, von den Fingerbewegungen Flexion des Kleinfingers. Durchschnitten sind: N. radialis ram. volaris, Nerv. medianus, Art. ulnaris, Tendo flex. carp. radialis, Tendo flex. poll. long., Tend. flex. sublim. et profund. dig. II., III., IV. Erhalten sind: Flex. dig. V., Flex. carpi ulnaris, Nervus ulnaris.

Operation alsbald nach der Verletzung: In Chloroformnarkose Isolierung und Anfrischung der einzelnen peripheren und centralen Stümpfe der durchschnittenen Sehnen und Nerven, Naht der zusammengehörigen Teile mit Catgut, Ligatur der Art. ulnaris und radialis. Verband in Flexionsstellung der Finger und Hand.

Heilung ohne Eiterung 16. X. 95 (8 Tage post. op.). Bewegung der Finger im Sinne der Flexion jetzt möglich. Gefühl im Gebiet des Nerv. medianus noch nicht wiedergekehrt, Entfernung der Nähte. — 7. XI. 95 (1 Monat post. op.) Wunde völlig verheilt. Täglich Handband. Massage, Bewegung. — 14. XII. 95: Entlassung. Daumen, 3., 4., und 5. Finger sind vollständig flektierbar; der Zeigefinger kann noch nicht vollständig

gebeugt werden; die Naht seiner Sehne scheint nicht gehalten zu haben. Die Hand hat wieder mehr Kraft. Bis auf weiteres arbeitsunfähig, — Laut Angabe der Patientin am 29. X. 99 wurde sie zu Hause noch ca. 14 Tage massiert und nahm Handbäder. Am 4. II. 96 (ca. 4 Monate post op.) konnte sie wieder eine Stellung mit leichter Arbeit annehmen. Allmählich wurde die Hand stärker; Zunahme der Bewegungsfähigkeit des Daumens. Das Gefühl besserte sich ebenfalls, doch soll an Daumen und Zeigefinger die Besserung nur eine geringe sein. Seit 2—3 Jahren Stillstand in der Besserung.

Endstatus am 29. X. 99: Der Umfang des Oberarms in der Mitte beträgt r, 23,4, l. 22,5 cm, der des Vorderarms dicht unterhalb des Ellbogens r. 24,5, l. 23,2 cm, distalwärts am Vorderarm verliert sich der Unterschied. Die Masse der linken Hand sind kleiner als rechts. Thenar wie Hypothenar sind links magerer; die Fingerumfänge links fast alle geringer.

Umfänge in cm	I. Phalange	II. Phalange	III. Phalange
Daumen	r. 7,1 l. 6,3	r. 6,2 l. 5,7	
Zeigefinger	r. 6,5 l. 6,1	r. 5,5 l. 4,8	r. 4,8 l. 4.2
Mittelfinger	r. 6,1 l. 5,7	r. 5,8 l. 5,2	r. 5,2 l. 4,9
Ringfinger	r. 5,9 l. 5,5	r. 5,9 l. 5,1	r. 4,6 l. 4,5
Kleinfinger	r. 5,4 l. 5,2	r. 5,2 l. 4,7	r. 4,1 l. 4,1

Die rechte Hand zeigt Spuren stärkerer Arbeit als die linke. In der Höhe des Radiocarpalgelenkes auf der Beugeseite eine längsovale, flache Vorwölbung, ca. 3 cm lang und 2 cm breit, distal von der quer verlaufenden zackigen Verletzungsnarbe begrenzt, von der aus am Radialrand der Geschwulst entlang die Operationsnarbe in Richtung der Längsachse des Vorderarms verläuft bis wenige mm über das obere Ende der Geschwulst hinaus. Haut in Gegend der Narbe und Anschwellung nirgends adhärent, von bläulicher Färbung. Die Oberfläche der Geschwulst lässt durch Palpation leichte Unebenheiten erkennen; die Konsistenz ist weich elastisch. Die Geschwulst muss dem Medianus angehören, da sie demselben in ihrer Lage entspricht und stärkerer Druck darauf neben starkem lokalem Schmerz ein Gefühl von Eingeschlafensein im Medianusgebiet hervorruft; auch ist der Medianus von etwas unterhalb der Mitte der Anschwellung aus faradisch sehr leicht erregbar.

Motilität: Ellbogengelenk: Alle Bewegungen gut ausführbar; Kraft geringer als rechts. Handgelenk: Flexion, Extension, Abduktion und Adduktion zeigen in der Grösse der Exkursion keinen Unterschied; die Kraft ist links geringer, besonders bei der Extension. Finger 2.—5: Die Endphalange des Zeigefingers kann aktiv nur halb so weit gebeugt werden als rechts, passiv wie rechts; seine Abduktionsbewegung ist geringer als rechts; seine Beugekraft schwächer als die der übrigen Finger, deren Beugekraft ebenfalls etwas vermindert ist. Sonst keine Anomalien. Daumen: Extension im Metacarpophalangealgelenk aktiv

links nicht ganz möglich, passiv möglich; dabei Spannungsgefühl am Ulnarrand des Thenar. Flexion der Grundphalange: geschieht in normaler Exkursion, aber mit bedeutend geringerer Kraft als rechts. Die Endphalange kann aktiv nicht flektiert werden; beim Versuch dazu wird der Daumen nur im Metacarpophalangealgelenk gebeugt unter Hartwerden des Thenar. Passiv ist die Flexion leicht möglich. In der Opposition des Daumens mit dem 2.—5. Finger besteht rechts gegenüber links kein Unterschied, auch die Kraft zeigt keinen deutlichen Unterschied.

Dynamometer: r. 41, l. 30.

Elektrisches Verhalten der Muskeln: Indirekt besteht mässige Herabsetzung der Erregbarkeit der Thenar-Muskulatur für den faradischen und galvanischen Strom; direkt ebenfalls. Keine EaR.

Sensibilität: Die elektrokutane Sensibilität verhält sich folgen-

Fig. 7.

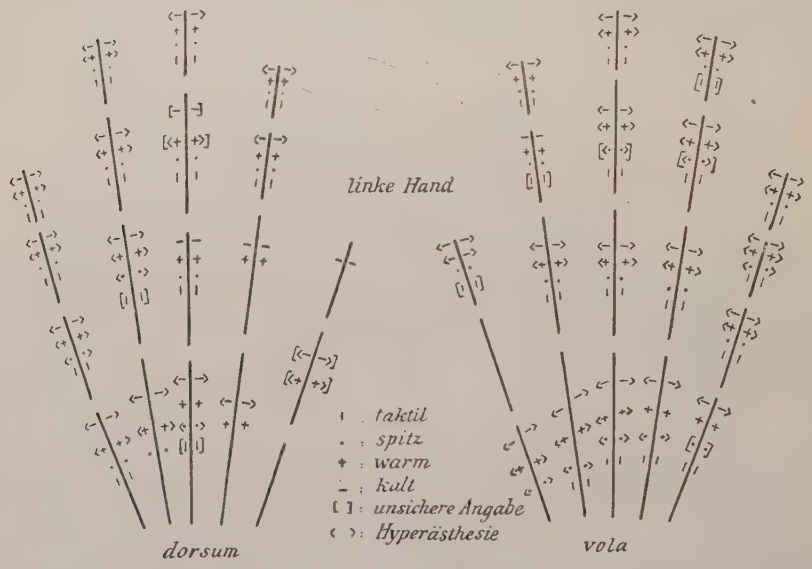

dermassen: Auf der Volarseite besteht Herabsetzung: über der Grundphalange des Mittelfingers, über der Mittelphalange des Zeigefingers, über dem Carpus radial- und ulnarwärts von der Anschwellung. Die Differenzen betragen an diesen Stellen 8—11 mm RA. Es besteht Erhöhung: über der Grund- und Mittelphalange des Daumens, über dem III. Metacarpus, über der Grundphalange des 4. Fingers. Die Differenzen betragen 6—14 mm RA. Die übrigen Stellen der Vola, sowie des Dorsum zeigen keine bedeutenden Unterschiede.

Vasomotorisches und trophisches Verhalten: Bei Kälte im Winter friert die linke Hand leicht, die Finger sollen rasch

steif und blau werden. In der Farbe der Hände besteht kein deutlicher Unterschied. Die Haut über den beiden letzten Gliedern des zugespitzt aussehenden Zeigefingers faltenlos, von atrophischem Aussehen, besonders an der Endphalange. Die Nägel der linken Hand sollen langsamer wachsen, besonders der Nagel des Zeigefingers.

Gebrauchsfähigkeit der Hand: Patientin schonte stets die linke Hand, da sie rasch im Handgelenk ermüde, auch trete dann ein Ziehen und Ameisenlaufen in den Fingerspitzen ein. Feinere Verrichtungen, z. B. Aufheben einer Nadel, geschehen links nicht so gut wie rechts; diese Beeinträchtigung schreibt Patientin der Gefühlsstörung zu. Aufheben schwerer Gegenstände vom Boden geht l. nicht so gut; es besteht eine gewisse Schwäche. Im Allgemeinen fühlt sich aber Patientin wegen des guten Zustandes der rechten Hand nicht beeinträchtigt, glaubt aber, nicht alles leisten zu können, wenn auch die rechte Hand in demselben Zustand wäre.

Resultat: In physiologischer Hinsicht: Herstellung der motorischen Nervenleitung.

Noch nachweisbare Folgen der Nervenverletzung sind: sensible vasomotorische und trophische Störungen; Veränderung der elektrischen Erregbarkeit. Die bedeutend geringere Kraft bei Flexion des Daumens im Metacarpophalangealgelenk ist wohl dem Ausfall der Flexor pollicis longus-Wirkung zuzuschreiben, vielleicht auch zum Teil einer Krafteinbusse des Flexor pollicis brevis. Die Schwäche der Pro- und Supination sowie der Bewegungen im Handgelenk beruht wohl zum Teil auf der Schmerzhaftigkeit der Medianus-Geschwulst.

Auf die Folgen der Sehnenverletzung sind zurückzuführen, sowohl ein Teil der Krafteinbusse der Handbewegungen und der Fingerbeugung, als auch die aktive Bewegungsbeschränkung der Endphalange des Zeigefingers und die Unmöglichkeit der Bewegung der Endphalange des Daumens. Es haben sich also bis auf die Flexor pollicis longus-Sehne alle Sehnen wieder so vereinigt, dass ein Bewegungsausschlag möglich ist, und zwar ist dieser völlig normal mit Ausnahme der Endphalange des Zeigefingers (Flex. profund. dig. II).

Die leichte Beschränkung der Extension des Daumens ist wohl auf die Folge der Vernarbung zurückzuführen; ein Teil der Muskelschwäche muss auf das „Schonen“ der Hand bezogen werden.

In praktischer Hinsicht: Brauchbarkeit der Hand für nicht zu feine und nicht zu schwere Arbeit. An dieser Herabsetzung der Brauchbarkeit sind beteiligt: Die Nervenverletzung (Gefühlsstörung) und die Sehnenverletzung. Wegen des guten Zustandes der rechten Hand kommen aber diese Störungen für den Beruf der Patientin nicht in Betracht.

13. Ludwig Stortz, 24 J. alt, Maurer aus Eppelheim, erhielt am 28. IV. 95 einen Messerstich in den rechten Oberarm. — Zwei Stunden

nach der Verletzung Unterbindung einer grösseren Muskelarterie. — Ambulante Behandlung in der medicinischen Klinik. Beim Verbandwechsel am 29. IV. und 2. V. ist der Unterarm teigig geschwollen: oberhalb der Wunde besteht am 2. V. eine nussgrosse Verhärtung in der Tiefe; schwache Bewegung der Finger, an der Radialseite des Vorderarms eine anästhetische Zone; auch scheint die Sensibilität an der Volarseite der Hand gestört. Am 10. V. ist die Verhärtung im Sulcus bicipitalis kleiner. Es besteht Schmerz über der Mitte der Hohlhand in der Längsrichtung.

Status am 12. VI: Die Pronation ist stark gestört, die Sehnen des Flexor carpi radialis und Palmaris longus springen nicht vor. Der Faustschluss rechts ist nicht möglich. Die zwei letzten Phalangen des Mittelfingers werden nicht gebeugt; am Zeigefinger wirkt der Flexor sublimis schwach, der Flexor profundus kaum. Die Beugung des 4. und 5. Fingers ist normal. Der Flexor pollicis gelähmt. Opposition und Abduktion des Daumens fehlen. Radialis- und Ulnarisgebiet sind intakt.

Sensibilität: Es besteht Herabsetzung der Empfindung an der Radialseite des Unterarms (N. musculo-cut.) an einer kleinen Stelle neben der Wunde und im Medianusgebiet der Hand. Mässige Atrophie am rechten Unterarm: Umfang r. 25 cm, l. 27 cm. Träge Zuckung beim Beklopfen der Daumenmuskeln. Komplete EaR. Unter der Narbe ist ein kleiner Knoten zu fühlen; Druck auf diesen giebt excentrische Sensationen in den ersten Fingern der Hand. Prognose: Der Knoten ist wohl ein Amputationsneurom. Man kann also kaum noch annehmen, dass die beiden Nervenenden zusammenheilen. Man wird daher wohl die sekundäre Nervennaht machen müssen, vorerst aber noch 1—2 Wochen warten.

Operation (am 10. VII. 95): Hautschnitt, im Verlauf der alten Narbe etwas nach oben verlängert, legt den inneren Rand des Biceps frei. Dann wird auf das fühlbare obere Ende des Medianus eingeschnitten, der Nerv wird eine Strecke weit nach oben verfolgt und freipräpariert, bis er vorzuziehen ist. Das obere Schnittende ist verdickt. Es zieht sich ein etwa federkieldicker Strang nach dem unteren Schnittende, das auf diese Weise leicht aufgefunden wird und von dem oberen Schnittende etwa $2^1/_2$—3 cm. entfernt ist. Auch dieses wird eine Strecke weit verfolgt, von den Verwachsungen mit der Umgebung gelöst, bis es leicht vorzuziehen ist. Dann werden die beiden Stumpfenden mit einem scharfen Messer glatt abgeschnitten und untereinander durch drei, den Nerven durchgreifende Nähte verbunden. Naht mit Hagedorn'schen Nadeln. Dann wird die Naht durch 5 neurotische Nähte verstärkt. Schluss der Hautwunde durch fortlaufende Seidennaht. Verband.

Reaktionsloser Verlauf. — Am 13. VII. giebt Patient an, dass er manchmal Ziehen nach dem 2. Finger zu habe und diesen Finger etwas besser bewegen könne. — Am 16. VII.: Keine Schmerzen; manchmal Kriebeln im ganzen Arm bis in den 2. bis 3. Finger. Beweglichkeit des Index im Metacarpophalangealgelenk recht gut; die Phalangealgelenke

sind steif. — Am 23. VII.: Wunde völlig vernarbt; Armbänder, Massage und passive Bewegungen. — Am 20. VIII.: Aktive Beweglichkeit des Zeigefingers etwas besser, der Opponens beginnt ebenfalls zu wirken. Trophische Störung noch immer ausgeprägt. Blaurote Färbung der halben Vola mit dem 2. bis 3. Finger. Patient stand nach seiner Angabe bis Ende Februar 96 in Behandlung.

Endstatus, Oktober 99. In der Mitte der Innenseite des rechten Oberarms eine im Sulcus bicipitalis verlaufende 11 cm lange Narbe, deren mittlerer Teil fast $1^1/_2$ cm breit ist, während sie nach den Enden zu sich verschmälert. Das untere Ende der Narbe liegt 6 cm oberhalb des Epicondylus internus. 6 cm über demselben, also etwas proximal von der Mitte der Narbe, fühlt man in der Tiefe einen Strang, der hier etwas verdickt ist. An Stelle der Verdickung besteht starke Schmerzhaftigkeit bei Druck, die nicht nur lokal ist, sondern auch in der Verlaufsrichtung des Medianus, in der Ellbeuge und am Vorderarm bis in den Daumen hinein vorhanden ist.

Umfang des Oberarms: in der Mitte: r. 26,7, l. 27,2
Umfang des Vorderarms: im oberen Drittel: r. 26,7, l. 27,3
in der Mitte: r. 20,8, l. 21,6
am Handgelenk: r. 17,4, l. 17,8

Der Umfang der Hand, über die Capitula metac. 2.—5. gemessen, zeigt keinen Unterschied zwischen r. und l. 21,4 cm. Von den Fingern zeigen Zeige- und Mittelfinger in allen ihren Gliedern einen geringeren Umfang an der rechten Hand; diese Finger sehen zugespitzt aus.

	I. Phalange	II. Phalange	III. Phalange
Daumen	r. 7,2 l. 7,3	r. 6,8 l. 7	
Zeigefinger	r. 7,2 l. 7,3	r. 5,8 l. 6,3	r. 4,8 l. 5,6
Mittelfinger	r. 7,1 l. 7,5	r. 6,3 l. 6,8	r. 5,5 l. 6,0
Ringfinger	r. 6,8 l. 7,1	r. 5,9 l. 6,1	r. 5,6 l. 5,7
Kleinfinger	r. 6,3 l. 6,6	r. 5,6 l. 5,8	r. 5,0 l. 5,2

Thenar und Hypothenar lassen in ihrem Volum keinen Unterschied zwischen r. und l. erkennen.

Motilität: Beugung und Streckung. Ellbogengelenk: Beugung und Streckung, ebenso Supination geschehen normal. Die Pronation zeigt r. und l. die gleiche Exkursion, doch ist die Kraft rechts geringer. Handgelenk: Die Extension im Handgelenk ist links aktiv nur ca. 50° möglich gegenüber ca. 70° rechts; passiv gelingt sie vollständig. Die Flexion geschieht rechts mit guter Exkursion und Kraft; dabei Vorspringen der Sehnen des Flexor carpi radialis und ulnaris. Zwischen Ab- und Adduktion rechts und links, sowohl in Grösse der Exkursion als der Kraft kein Unterschied. Finger 2.—5.: Die Faustbildung ist rechts nicht vollständig möglich. Der Mittelfinger wird rechts nicht ganz so weit eingeschlagen wie links; er berührt zwar die Palma manus, bleibt aber $^3/_4$ cm distalwärts hinter dem Ringfinger zurück. Der Zeige-

finger bleibt bei gewöhnlicher Anstrengung mit seiner Kuppe in 2 cm Abstand von der Palma manus, bei starker Anstrengung kann er fast bis zur Berührung gebracht werden. Die Finger können bei horizontaler Stellung der Hand im Handgelenk gut gestreckt werden, bei dorsalflektierter Hand ziehen sie sich in mässige Beugestellung; aus dieser Stellung können die Mittelphalangen aktiv und passiv nicht ganz gestreckt werden, was links möglich ist. Grundphalangen: Die Beugung zeigt beiderseits gleiche Exkursion; die Kraft derselben ist im Zeigefinger ziemlich geringer als links, am Mittelfinger ebenfalls geringer, aber besser als am Zeigefinger, am Ring- und Kleinfinger r. fast = l. Die Streckung geschieht bei horizontaler Handstellung mit guter Exkursion und Kraft. Ab- und Adduktion geschehen im Ganzen gut, aber etwas ungeschickter als links. Mittelphalangen: Am Zeigefinger bleibt die 2. Phalange bei aktiver Beugung zurück, ist aber passiv leicht so weit wie die 2. Phalangen der anderen Finger zu beugen. Kraft fast 0. Am 3., 4. und 5. Finger ist die Kraft der Beugung geringer als links; sie ist besser im 4. und 5. Finger als im 3. Finger. Die Kraft der Streckung ist etwas geringer als links. Endphalangen: die Endphalange des Zeigefingers ist aktiv nur minimal zu beugen; Kraft 0 oder fast 0. Am Mittelfinger gelingt die Beugung gut, die Kraft ist aber schwächer als rechts. Ring- und Kleinfinger zeigen zwischen links und rechts keinen Unterschied. Die Streckung der Endphalangen geschieht gut und mit guter Kraft. Daumen: Der rechte Daumen wird etwas mehr adduciert gehalten und steht etwas mehr dorsalwärts; im Metacarpophalangealgelenk und im Interphalangealgelenk ist er etwas mehr gebeugt als links. Die Extension seiner Grundphalange gelingt r. ca. 20^0 weniger weit als l., wo sie in normaler Weise erfolgt. Die Endphalange kann aktiv vollkommen gestreckt werden: die Kraft hierbei ist r. etwas geringer. In der Grösse der Abduktion besteht kein Unterschied zwischen rechts und links. Die Flexion der Grundphalange geschieht rechts mit guter Exkursion aber geringerer Kraft; die Endphalange kann rechts so weit gebeugt werden wie links, aber die Kraft ist sehr gering. Hie und da sollen in ihr klonische Beugezuckungen auftreten. Der Daumen kann gut dem 2., 3. und 4. Finger opponiert werden, dem 5. Finger links mit grosser Mühe, rechts nicht. Eine gute Opponenswirkung ist auch am Daumenballen zu konstatieren. Adduktion und Kraft der Adduktion sind rechts gut.

Dynamometer: r. 26 kg, l. 33,5 kg.

Sensibilität: Sensibilitätsstörung besteht an folgenden Stellen der Hand: dorsal: Herabsetzung der taktilen Empfindung an sämtlichen Phalangen von Daumen, Zeige- und Mittelfinger, sowie der radialen Hälfte des 4. Fingers. Ueber dem 1., 2. und 3 Metacarpus ist ebenfalls das Gefühl ein anderes als links, doch besteht hier keine eigentliche Herabsetzung. Volar: Herabsetzung über dem 1., 2. und 3. Metacarpus, sowie an sämtlichen Phalangen der entsprechenden Finger, ferner an der

radialen Hälfte des Ringfingers. Bei Bepinseln des 3. Metacarpus volar. fühlt Patient zugleich ein Kriebeln im Mittelfinger. Am stärksten ist die Herabsetzung der taktilen Empfindung am Endglied vom Zeigefinger; volar ist hier wie auch sonst die Herabsetzung stärker als dorsal. An der Volarfläche des Zeigefinger-Endgliedes besteht Anästhesie für leichtes Bestreichen mit dem Finger. Bei Witterungswechsel bestehen keine Schmerzen.

Vasomotorisches und trophisches Verhalten: Bei kaltem Wetter soll die Hand leicht blau und „tot“ werden.

Gebrauchsfähigkeit der Hand: Patient kann seinem Beruf — Pferdebahnkutscher — gut nachkommen, glaubt aber, dass er nicht im Stande sei, wieder als Maurer zu arbeiten, da beim Führen eines schweren Hammers die Hand rasch ermüden würde. Patient kann gut schreiben; er stützt dabei den Federhalter an den Ringfinger; das Zuknöpfen beim Anziehen seiner Kleider besorgt er mit der linken Hand. Aufheben einer Nadel gelingt schwierig. Pat. schreibt der Gefühlsstörung einen guten Teil seiner Ungeschicklichkeit bei feinen Verrichtungen zu.

Resultat. In physiologischem Sinne: Wiederherstellung der motorischen Leitung in der Medianusmuskulatur an Vorderarm und Hand. Noch nachweisbare Folgen der Nervenverletzung sind: 1) Beschränkung der Kontraktionsfähigkeit der Beuger von Zeige- und Mittelfinger. Herabsetzung der Kraft in einem Teil der gelähmt gewesenen Muskeln, sehr stark im Flexor digit. sublimis für den Zeigefinger, im Flexor profundus für den Zeigefinger, sowie im Flexor poll. longus. 2) Sensible, trophische und vasomotorische Störungen; leichte Kontraktur der Flexoren der Finger.

In praktischer Hinsicht: Brauchbarkeit der Hand für nicht schwere Arbeit. Für den Beruf des Patienten als Kutscher kommen die vorhandenen Störungen kaum in Betracht, immerhin berauben sie ihn der Möglichkeit, manche Arbeit zu leisten, durch die er vielleicht mehr verdienen könnte.

Man könnte versucht sein, vorliegenden Fall von Medianus-Durchschneidung für das Vorkommen einer mittelbaren prima intentio im Sinne Wolberg's und zwar für die Motilität anzuführen, einer Leitungswiederherstellung also, die erfolgen soll, sobald die — entgegen der gewöhnlichen Anschauung — nicht degenerierenden Achsencylinder des peripheren Nervenstumpfes, die ihre Leitungsfähigkeit deshalb bewahren sollen, mit den Achsencylindern des centralen Stumpfes in leitende Verbindung getreten sind. Denn nach anatomischen, zum Teil experimentellen Beobachtungen, ist es als ausgeschlossen zu betrachten, dass innerhalb einer Zeit von 40 Tagen im vorliegenden Fall der Nerv von der Stelle seiner Verletzung in

der Mitte der Oberarms bis zu seiner Verbindung mit dem Opponens pollicis ausgewachsen sein sollte. Indes sind die in der Krankengeschichte vorhandenen Beobachtungen nicht beweisend genug, um in einer prinzipiell so wichtigen Frage als beweisend angeführt zu werden.

Auch Fall Heckmann (Nr. 4 der Radialis-Nähte), in dem die ersten Zeichen einer Leitungswiederstellung am 13. Tage vorlagen, kann für die Frage der Prima intentio nicht in Betracht kommen, da bei dem tiefen Sitz der Läsion es nicht ausgeschlossen ist, dass ein oder das andere Nervenästchen dem trennenden Schnitte entgangen sein mag.

14. Ludwig Magin, 28 J. alt, Peitschenmacher aus Schifferstadt. Am 24. V. 95 Schnittverletzung an der Beugeseite der linken Handgelenksgegend durch Fall in ein Glas. Die Wunde wurde genäht; fünf Wochen später wurde die Narbe wieder geöffnet; angeblich war ein Faden in der Wunde zurückgeblieben. Nochmalige Naht der Wunde. In der Mitte der Narbe entstand eine schmerzhafte Schwellung, die im November aufgeschnitten wurde; doch wurde kein Eiter gefunden.

Befund vor Operation am 8. IV. 96: Narbe an der Volarseite des distalen Endes des linken Vorderarms, von aussen oben nach innen unten verlaufend, 6 cm lang. In der Mitte derselben eine fünfpfennigstückgrosse, weiche Anschwellung, mit welcher die Narbe verwachsen ist; diese Anschwellung ist ziemlich druckempfindlich. Dynamometer l. 13, r. 110. Die Sensibilität ist im Gebiet des Nerv. medianus gesteigert, doch wird Kälte und Wärme in allen Nervengebieten gleich empfunden. Daumen, Zeige- und Mittelfinger der linken Hand sind auffallend abgemagert, besonders an den Fingerspitzen. Schon leichte Palpation der Geschwulst ruft in den genannten Fingern Parästhesieen hervor. Klinische Diagnose: Neurofibrom des N. medianus.

Operation am 10. IV. 96. Ein 6 cm langer Längsschnitt über die Geschwulst legt letztere frei, wobei sich ergiebt, dass der Tumor eine mit der alten Narbe verwachsene Granulationsgeschwulst des Nerv. medianus ist. Nach beiden Seiten wird der Nerv frei präpariert und das dem Tumor angehörige Stück in einer Länge von $2^1/_2$ cm reseciert. Naht der Nervenenden mit 3 Catgutnähten; dorsal wird eine die Hand flektierende Schiene angelegt.

Heilung der Wunde p. p.; am 16. IV. tritt Patient in ambulante Behandlung. Er konnte nach seiner Angabe im September wieder arbeiten.

Endstatus am 7. XII. 99. Ulnarwärts von der Sehne des Flexor carpi radialis, in ihrer Lage dem Nerv. medianus entsprechend, findet sich eine bohnengrosse Geschwulst. Bei leichtem Druck auf dieselbe tritt im 1. 2. und 3. Finger ein Kriebeln ein; bei starkem Druck ist sie nicht

empfindlich. Der Umfang des Vorderarms im oberen Drittel beträgt rechts 26,6, l. 26,2, am Handgelenk r. 16,6, l. 16,7 (Geschwulst); der Umfang der Hand, über die Capitula metacarp. gemessen, r. 20,8, l. 20,1. Von den Fingern zeigen namentlich Daumen, Zeige- und Mittelfinger einen geringeren Umfang als rechts; sie haben ein zugespitztes Aussehen.

	I. Phalange	II. Phalange	III. Phalange
Daumen	r. 7,1 l. 6,6	r. 6 l. 5,2	
Zeigefinger	r. 7,2 l. 6,6	r. 6 l. 5,3	r. 5,1 l. 4,2
Mittelfinger	r. 6,9 l. 6,4	r. 6,4 l. 5,5	r. 5,5 l. 5,0
Ringfinger	r. 6,6 l. 6,2	r. 6,1 l. 5,7	r. 5,2 l. 5,1
Kleinfinger	r. 6,2 l. 6,1	r. 5,4 l. 5,5	r. 4,8 l. 5,1

Thenar und Hypothenar sind gut entwickelt.

Motilität: Die Bewegungen im Handgelenk sowie die Bewegungen des 2. bis 5. Fingers sind normal. Daumen: Der Daumen steht in Ruhestellung links etwas mehr dorsal als rechts. Extension und Abduktion sind etwas geringer als rechts; dabei Spannungsgefühl. Die Flexion des Daumens geschieht in guter Exkursion, doch ist die Kraft der Beugung der Grundphalange links etwas geringer als rechts, die Beugekraft der Endphalange links bedeutend schwächer. Die Adduktion geschieht in guter Exkursion. Die Opposition ist links mit dem 2., 3. und 4. Finger möglich: dabei ist gute Kontraktion des Opponens am Thenar festzustellen. Die Kraft der Opposition ist links geringer als rechts.

Dynamometer: r. 29 kg, l. 18 kg.

Sensibilität: im Medianusgebiet herabgesetzt, am stärksten an der Spitze des Zeigefingers, wo Anästhesie für leichteres Bestreichen mit einem Pinsel besteht. Auch über dem Dorsum des Metacarpus 1. und 2., des Daumens, Zeige- und Mittelfingers an allen Gliedern besteht ein Unterschied gegenüber rechts.

Vasomotorisches und trophisches Verhalten: Gegen Kälte ist die Hand empfindlich. In der Schweisssekretion hat Patient keinen Unterschied bemerkt. Die Nägel der linken Hand sollen rascher wachsen.

Arbeitsfähigkeit: Feine Bewegungen, Aufheben einer Nadel vom Boden, Einfädeln einer Nadel gelingen mit der linken Hand weniger gut als mit der rechten; nach der Ansicht des Patienten ist die Gefühlsstörung daran schuld. Patient ist jetzt im Bahndienst beschäftigt; er glaubt, dass er den Anforderungen, welche die Arbeit eines Peitschenmachers an die Hand stellt, nicht nachkommen könnte.

Resultat: In physiologischem Sinne: Es ist eine Wiederherstellung der motorischen Nervenleitung eingetreten. Noch nachweisbare Folgen der Nervenverletzung sind: Geringes Nachstehen der Opponensfunktion gegenüber rechts, sensible, trophische und vasomotorische Störungen. Zur Erklärung der geringen Beugekraft der Endphalange des Daumens muss eine bei der Verletzung stattgefundene Läsion der Flexor-

poll.-longus-Sehne angenommen werden.

In praktischer Hinsicht: Hand für nicht zu feine und nicht zu schwere Arbeit brauchbar.

15. Heinrich Rabe, 30 Jahre alt, Ofeneinsetzer aus Geestemünde. Am 18. V. 96 Fall auf die scharfe Kante eines zersprungenen Thonrohrs mit dem linken Arm.

Verlauf und Befund vor der Operation: Auf der Beugeseite des linken Handgelenkes eine quere, 5 cm lange Schnittwunde. Die Beugung des 1.—3. Fingers ist etwas gehemmt, so dass keine vollständige Faust gebildet werden kann. Der Kleinfinger wird vollkommen gut eingeschlagen. Auf der Beugeseite des 1.—3. Fingers und im medialen Teil der Vola besteht fast vollständige Anästhesie; die Spitze der Nadel wird nur als unbestimmter Druck empfunden. In Anbetracht der geringen motorischen Störung, die schliessen lässt, dass allein der Ramus palmaris des Nerv. medianus durchtrennt ist, wird von einer Nervennaht abgesehen.

Am 3. XII. 96 Wiedereintritt. Nach Heilung der Wunde war Patient ambulant weiter behandelt worden; da in der Hand sich empfindliche Knorpel gebildet haben, die Hand nahezu kraftlos sei, und im Zeig- und Mittelfinger ein unangenehm kriebelndes Gefühl sich eingestellt habe, wünscht Patient durch eine Operation Hülfe. Es findet sich eine quere Narbe am Vorderarm 1 cm hinter der Beugefalte des linken Handgelenkes. Ulnarwärts von der Flexor-carpi-ulnaris-Sehne eine kleine Einziehung in der Narbe, welche schon bei leichter Berührung sehr schmerzhaft ist, eine ebensolche noch etwa 1 cm ulnar davon. In der Hohlhand 1 cm hinter der distalen, queren Handfurche, entsprechend dem 2., 3. und 4. Finger, harte, bohnengrosse Anschwellungen. Die mittlere, grösste ist etwas druckempfindlich. Beim Versuch der Faustbildung berührt der kleine und vierte Finger die Hohlhand, der Mittelfinger bleibt in halber Stellung zurück, der Zeigefinger folgt nur wenig. Streckung der Finger vollständig. Beugung des Daumens nahezu vollständig möglich, doch erscheinen die Bewegungen der Gegenüberstellung etwas hilf- und kraftlos. Passive Bewegungen sind in normalem Umfang möglich. Die Sensibilität ist am Kleinfinger und der Kleinfingerseite der Hand normal, auch an der Ulnarseite des Ringfingers noch ziemlich normal; an den anderen Fingern ist sie stark herabgesetzt, an der Beugeseite des 2. und 3. Fingers erloschen. Der Daumenballen ist links mehr abgeflacht als rechts.

I. Operation am 10. XII. 96. Längsschnitt über die Beugeseite des Handgelenks. Zunächst wird die Sehne des M. palmaris longus, auf welche man stösst, und die abgerissen ist, aus ihrer Umgebung ausgelöst. Daneben und etwas darunter kommt man sogleich auf den Nervus medianus, der zwei durch eine Narbe verbundene Verdickungen zeigt. Bei dem weiteren Verlauf ist es anfangs zweifelhaft, welcher von zwei Strängen, in die sich der verwachsene und verdickte Nervenstrang nach der

Peripherie hin fortsetzt, die eigentliche Fortsetzung des Nerven bildet. Der obere Strang wird schliesslich als bindegewebig erkannt und excidiert. Die Narbe des N. medianus wird in der Länge von 1 cm excidiert und beide Enden durch vier dicke Catgutnähte bei gebeugter Stellung des Handgelenkes vereinigt. Nachdem das Suchen nach abgeschnittenen Sehnenstümpfen negativ war, wurde die Sehne des Palmaris longus an einen abgeschnittenen Rest des Lig. carpi volare angenäht und die Wunde mit Hautnähten geschlossen. Eine Probeincision in den mittleren Knoten der Hohlhand ergab dicht unter der Cutis ein sehr starkes, sehniges Bindegewebe, offenbar der Fascia palmaris angehörig.

Heilung der Wunde p. p. Am 3. I. 97: Die gut geheilte Narbe noch äusserst druckempfindlich. Keine Besserung der Sensibilität und Motilität, dagegen sind die Knoten in der Hohlhand viel kleiner und weniger schmerzhaft geworden. Bäder, leichte Massage. Am 25. I. 97. Keine Besserung der Sensibilität und Motilität. In der Gegend der früheren Medianusnaht hat sich allmählich in der Narbe ein kirschkerngrosser, schon bei leichter Berührung sehr schmerzhafter Knoten gebildet, im Uebrigen ist die Narbe nicht mehr druckempfindlich.

II. Operation am 25. I. 97. In Narkose wird die äusserlich fühlbare Verdickung des Nerv. medianus freigelegt, aus den überall vorhandenen Verwachsungen gelöst, und durch senkrechte, scharfe Schnitte, ein 2,5 cm langes spindelförmiges Stück, das auf dem Querschnitt deutliche Nervenfasern zeigt, excidiert. Nervennaht durch drei perineurotische Catgutnähte gelingt ohne starken Zug bei Volarflexion der Hand. Das Perineurium ist stark narbig verdickt. Hautnaht, Verband.

Am 15. II. wird Patient zur Weiterbehandlung Herrn Dr. Vulpius überwiesen, dem ich nachfolgende Notizen verdanke: Die Muskulatur der Beugeseite des Vorderarms und der Hohlhand ist atrophisch. Neben der Narbe besteht eine druckempfindliche Verdickung, ebenso ist in der Hohlhand ein kleines solches Knötchen zu fühlen. Die Hand ist bläulich verfärbt und fühlt sich kalt an. Vorderarm-Umfang: r. 27, l. 26 cm. Der Zeigefinger ist vollständig unbeweglich, die übrigen Finger sind nicht ganz zu beugen. Langsame Adduktion des Daumens ist möglich. Im wesentlichen besteht komplete Lähmung im ganzen Medianusgebiet.

Am 20. V. 97 (ca. 4 Monate nach der Operation) Entlassung: Die Operationsnarbe ist viel weicher geworden und hat ihre Druckempfindlichkeit fast völlig verloren. Auch die schmerzhaften Knoten sind geschwunden bis auf kleine Reste an der Kleinfingerseite der Narbe.

Sensibilität im Medianusgebiet beträchtlich gestört. Daumen und Kleinfingerballen sind mager; die Atrophie an letzterem hat sich gebessert. Opposition des Daumens und Beugung sind behindert. Der Zeigefinger kann nur ganz wenig gebeugt werden, der Mittelfinger nähert sich der Hohlhand bis auf 5 cm. Ringfinger und Kleinfinger werden zur Berührung gebracht. Einbusse der Arbeitsfähigkeit 25—30%.

Endstatus am 7. November 99 (ca. $2^3/_4$ Jahre post op.). Der Zustand der Hand soll im Wesentlichen derselbe geblieben sein; die Beweglichkeit soll sich nur wenig gebessert haben. Gegen Herbst 98 soll sich in der Palma manus ein kleines Knötchen entwickelt haben, das bald schmerzhaft wurde. Beim Tragen schwerer Gegenstände soll es dicker werden, es soll durch radialwärts ausstrahlende Schmerzen sehr hinderlich bei der Arbeit sein. Auch spontan sollen die Schmerzen auftreten, namentlich nachts, wenn die Hand warm wird, sowie bei warmem Wetter; Kälte soll keinen Einfluss haben. Ein zweites solches Knötchen hat sich an der Wurzel des Daumenballens gebildet, während an der Stelle der Operationsnarbe eine auf Druck schmerzhafte Anschwellung aufgetreten ist. Am distalen Ende des linken Vorderarms etwas ulnarwärts von der Mitte die längsverlaufende nur wenig von der normalen Haut sich unterscheidende Operationsnarbe, zarter als die normale Haut, 6 cm weit von der Beugelinie des Handgelenks proximalwärts sich erstreckend und hier durchschnittlich 4 mm breit, 3 cm weit zwischen Thenar und Hypothenar distalwärts und hier linear. Eine zweite lineare Operationsnarbe, 3 cm lang in der Palma über dem distalen Teil des Metacarpus IV. Der mittlere, über dem Radiocarpalgelenk gelegene Teil der Narbe flach vorgewölbt. Diese Vorwölbung soll im Winter nach der Operation entstanden sein und auf Druck sehr schmerzhaft sein. Die Schmerzen strahlen namentlich in den Daumenballen aus. Die Geschwulst liegt direkt unter der Haut ulnar von der Sehne des Ext. carpi radialis, sie hat eine elastische Konsistenz, ihre Grösse entspricht etwa derjenigen einer Haselnuss. In der Gegend des Capitul. metac. IV in der Palma eine kleine, etwa erbsengrosse, glatte, knotige Verdickung unter der Haut; die darüberliegende Haut erscheint schwielig verändert. Eine etwas kleinere Verdickung an der Wurzel des Thenar. Auf Druck sind beide schmerzhaft.

Umfang des Oberarms in der Mitte: r. 30, l. 29 cm, Umfang des Vorderarms im oberen Drittel: r. 28, l. 27,5 cm, am Handgelenk r. 17,9, l. 17,7 cm. Umfang der Hand, gemessen um die Capitula metac. 2.—5., beträgt r. 21,5, l. 21 cm. Die Finger, ausser dem Kleinfinger, zeigen ziemliche Differenzen im Umfang gegenüber der rechten Hand. Am grössten ist die Umfangsverminderung am Mittel- und Endglied des Zeige- und am Endglied des Mittelfingers (0,5 bis 0,6 cm).

	I. Phalangen	II. Phalangen	III. Phalangen
Daumen	r. 7,4, l. 7,2	r. 7,0, l. 6,8	
Zeigefinger	r. 7,3, l. 7,3	r. 6,1, l. 5,6	r. 5,6, l. 5,0
Mittelfinger	r. 7,1, l. 7,0	r. 6,3, l. 5,9	r. 5,9, l. 5,3
Ringfinger	r. 6,8, l. 6,5	r. 6,0, l. 5,6	r. 5,5, l. 5,4
Kleinfinger	r. 6,5, l. 6,5	r. 5,0, l. 5,0	r. 4,9, l. 5,0

Der Thenar ist links weniger stark entwickelt. Die Stelle des Abductor brevis ist eingesunken.

Motilität. Handgelenk: Beugung, Streckung, Abduktion und Adduktion sind in normalem Umfang möglich, aber die Kraft ist bedeutend schwächer als rechts. Finger 2.—5.: Eine Faustbildung ist links nicht vollständig möglich. Der Zeigefinger kann nur leicht gekrümmt werden, die Kuppe des Mittelfingers wird bis auf $^1/_2$ cm der Hohlhand genähert. Kraft in den beiden Fingern sehr gering. Passiv ist ihre völlige Beugung möglich, aber sie federn zurück. Kraft der Fingerstreckung links geringer. Spreizung und Zusammenbringen ist möglich. Daumen: Die Haltung des Daumens zeigt links einen geringen Unterschied gegenüber rechts: er wird ein geringes mehr adduciert gehalten, und sein Metacarpus steht eine Spur mehr dorsal. Extension und Abduction zeigen links etwas geringere Exkursion als rechts: die Adduktion geschieht mit guter Exkursion, aber die Kraft ist schwach. Die Grundphalange kann nur halb so weit gebeugt werden wie rechts, die Kraft ist bedeutend geringer. Das Gleiche in Bezug auf Bewegungsausschlag und Kraft gilt von der Beugung der Endphalange. Opposition: Patient kann völlig gut die Volarfläche der Daumenkuppe mit der des Zeigefingers, Mittelfingers und Ringfingers in Berührung bringen; mit dem Kleinfinger auch rechts nicht. Der Daumen macht dabei die Rotationsbewegung der Opposition, und es ist am Thenar die Kontraktion des Opponens dabei festzustellen, der gut entwickelt ist, wenn auch nicht so stark wie rechts. Der einzige Unterschied in der Bewegung ist der, dass bei forcierter Opposition der linke Daumen eine Spur weniger weit rotiert werden kann als der rechte. Die Kraft der Opposition ist schwächer als rechts, aber verhältnismässig gut.

Dynamometer r. 137, l. 40.

Elektrisches Verhalten der Muskeln: Vom Abductor poll. brevis sind einige kleine Bündelchen erhalten, sie zeigen partielle EaR. Auch der Opponens und Flexor brevis zeigen partielle EaR. Im Adductor pollucis keine EaR. Bei Reizung über der Geschwulst am Carpus mittelst Knopfelektrode ist von einer radial gelegenen Stelle vorwiegend der Rest des Abductor brevis, von einer mehr ulnar und distal gelegenen Stelle aus hauptsächlich der Opponens zur Kontraktion zu bringen.

Sensibilität: Es besteht Herabsetzung der Empfindung dorsal wie volar über allen Phalangen von Daumen, Zeigefinger und Mittelfinger, sowie der radialen Hälfte des 4. Fingers. Ferner wird Herabsetzung angegeben über der Volarseite des 1. bis 4. Metacarpus; über dem Dorsum des 1. bis 4. Metacarpus scheint eine leichte Herabsetzung des Temperatursinnes zu bestehen. Im Allgemeinen ist die Herabsetzung eine starke, am stärksten an Zeige- und Mittelfinger, und hier wieder auf dem Dorsum der Endphalange des Mittelfingers, wo vollkommene Anästhesie für taktilen Reiz, für Nadelstiche und für Wärme angegeben wird. Die taktile Empfindung, die Empfindung für spitz und warm ist über der Anschwellung am Carpus erloschen (die taktile Empfindung wurde hier nur mittelst des Pinsels geprüft), an der Ulnarseite des Carpus besteht gute

Empfindung. Die elektrokutane Empfindung ist stark herabgesetzt an der ganzen linken Hand dorsal und volar. Die Differenzen der Minimalempfindung betragen im Mittel 2,5 cm Ra. An den beiden ulnaren Fingern ist die Herabsetzung geringer als an den drei ersten Fingern. Im Allgemeinen nimmt die Herabsetzung distalwärts gegen die Endphalangen zu.

Vasomotorisches und trophisches Verhalten: Die linke Hand ist kühler, namentlich in ihrem radialen Teil. Bei Kälte hat Patient das Gefühl vor „Abgestorbensein". In der Schweisssekretion soll kein Unterschied bestehen zwischen rechts und links. Das Blut, welches bei Verletzungen ausfliesst, soll links von dunklerer Farbe sein. Die Haut an der linken Hand ist zarter als rechts; an Mittel- und Endglied des Zeigefingers und Endglied des Mittelfingers, deren Umfang besonders vermindert ist, hat sie ein glätteres Aussehen.

Gebrauchsfähigkeit der Hand: Es soll namentlich Störung beim Heben schwerer Gegenstände bestehen. Das Aufheben einer Nadel vom Boden gelingt mit der linken Hand nicht gut. (Zeigefinger.)

Resultat. In physiologischem Sinne: Es hat sicher eine partielle Wiederherstellung der motorischen Medianusleitung stattgefunden. (Musc. opponens.) Die noch nachweisbare Folgen der Verletzung erklären sich: 1. als Folgen der Nervenverletzung: diese sind: a) Schwäche des Opponens, fast völliger Schwund des Abductor poll. brevis; auch ist wohl ein Teil der Kraftverminderung bei Beugung der Grundphalange des Daumens hierher zu rechnen. b) sensible, vasomotorische, trophische Störungen; Veränderungen der elektrischen Erregbarkeit; Stellungsveränderung des Daumens. Für die Schwäche im Handgelenk muss die Schmerzhaftigkeit der Neurombildung in erster Linie herangezogen werden. 2. Als Folgen der Nebenverletzung: die Anomalien der Beugung des Zeigefingers, Mittelfingers und Daumens sind, unter Berücksichtigung des Operationsbefundes, der keine Durchtrennung der Beugesehnen ergab, auf eine Verlötung dieser Sehnen mit ihrer Umgebung zurückzuführen; insbesondere gilt dies für Mittel- und Zeigefinger. Darauf kann auch zum grössten Teil die Abnahme der Kraft der Fingerstreckung bezogen werden, wohl auch die geringere Abduktion und Extension des Daumens. Auch dem geringeren Gebrauch der linken Hand ist ein Teil der Krafteinbusse zuzuschreiben. Die Schwäche des Adductor pollicis ist unklar; eine stattgehabte Ulnarisverletzung kann nach dem Sensibilitätsbefund nicht angenommen werden. Es ist für die Krafteinbusse noch die Möglichkeit einer Aggravation in Betracht zu ziehen; erheblich kann dieselbe aber nach dem vorliegenden objektiven Befund nicht sein.

In praktischer Hinsicht: Brauchbarkeit der Hand für nicht feine und nicht schwere Arbeit.

(Schluss folgt.)

III. Fälle von Durchtrennung des Nervus ulnaris.

16. Georg Kühni, 20 J. alt, Taglöhner aus Kirchheim, zog sich am 21. X. 92 eine quere Schnittverletzung zu, in der ulnaren Hälfte der Beugeseite des linken Handgelenkes, 1 cm oberhalb des Handgelenks, infolge von Zerbrechen des Flaschenhalses beim Oeffnen einer Bierflasche.

Befund vor Operation: Die Ulnarflexion des Handgelenkes ist aufgehoben, die Beugung der Finger beschränkt und zwar an ihren Endgliedern. Es besteht Anästhesie am 4. und 5. Finger. Die Wunde reicht bis auf den Knochen der Ulna. Durchschnitten sind: der Nerv. ulnaris, die Sehne des Flex. carp. uln., Sehne des Musc. flex. digit. sublimis, Arteria und Vena ulnaris.

Operation (21. X.): Naht des Nerv. ulnaris, Ligatur der Art. und Vena ulnaris; Naht beider durchschnittener Sehnen mit feinem Catgut. Die Heilung der Wunde erfolgt ohne Eiterung. 27. X.: Im 4. und 5. Finger Wiederkehr der Sensibilität. 29. X.: Patient kann die Hand ulnarwärts flektieren, sowie den 4. Finger beugen; am 5. Finger noch Beschränkung der Beweglichkeit. Entlassung.

Endstatus am 11. XI. 99: Seit der Entlassung will Patient weder eine Besserung noch Verschlechterung des Zustandes der Hand bemerkt haben. An der Stelle der früheren Verletzung eine bogenförmige, linäre, distalwärts konvexe Narbe, deren beide Endpunkte 3 cm von einander entfernt sind. Der von dem radialen Bogenabschnitt umschlossene Teil der Haut ist flach vorgewölbt; man fühlt hier unter der Haut einen bohnengrossen Knoten von elastischer Konsistenz, bei einem gewissen Druck darauf sehr schmerzhaft. Die Schmerzen strahlen dabei in den proximalen Ulnarisstamm bis zum Sulcus ulnaris am Ellbogen aus; bei starkem Stoss fühlt Patient auch „Fünkeln" in den Fingern. Der Umfang des Oberarms in der Mitte beträgt r. 29,6, l. 28,8 cm, Umfang des Vorderarms im oberen Drittel: r. 29,6, l. 27,2 cm, in der Mitte: r. 21, l. 20,5 cm, am Handgelenk: r. 18,4, l. 18,4 cm, Umfang der Hand, gemessen über die Cap. metac. 2.—5.: r. 22,7, l. 22 cm. Der 4. und 5. Finger der linken Hand sind auffallend dünn gegenüber rechts; die Umfangsdifferenz bewegt sich an allen Gliedern zwischen 0,7 bis 0,9 cm. Auch die übrigen Finger der linken Hand zeigen einen geringeren Umfang.

	I. Phalange	II. Phalange	III. Phalange
Daumen	r. 8,2, l. 7,7	r. 7,3, l. 6,9	
Zeigefinger	r. 8,0, l. 7,7	r. 6,8, l. 6,4	r. 6,0, l. 5,8
Mittelfinger	r. 7,5, l. 7,4	r. 7,1, l. 7,0	r. 6,3, l. 5.8
Ringfinger	r. 7,0, l. 6,2	r. 6,7, l. 5,8	r. 6,0, l. 5,3
Kleinfinger	r. 6,6, l. 5,9	r. 6,0, l. 5,3	r. 5,8, l. 4,9

Der linke Hypothenar ist flacher als rechts; an Stelle des Interosseus I tiefe Einsenkung. Der zweite Intermetacarpalraum ist ebenalls deutlich eingesunken, der 3. und 4. scheinen ebenfalls etwas weniger ausgefüllt zu sein. In der Palma manus Stelle des Adductor pollicis abgeflacht.

Motilität. Ellbogengelenk: Kraft der Supination ist im Verhältnis zu den anderen Bewegungen links etwas herabgesetzt. Handgelenk: die Kraft der Ulnarflexion ist links etwas vermindert, die Exkursion ist eine gute. Die übrigen Bewegungen sind normal. Finger 2.—5.: Vollkommene Faustbildung an der linken Hand ist nicht möglich. Am Ringfinger wird nur die Grundphalange völlig gebeugt, die Beugung der Mittelphalange geschieht nicht vollkommen (80°), die Endphalange bleibt in Streckstellung; ihre Kuppe kann bis auf 3 cm Abstand der Palmarfläche der Hand genähert werden. Auch die Beugung des 5. Fingers ist nicht vollkommen ausführbar infolge von geringerer Beugung seiner Mittelphalange; seine Kuppe nähert sich nur bis auf 2 cm der Palma manus. Die Ursache liegt in einer geringeren Beugung seiner Mittelphalange. Die Beugung der Grundphalangen geschieht links in normaler Exkursion; die Kraft ist am Zeigefinger links etwas schwächer als rechts, am Ringfinger bedeutend herabgesetzt (dabei Schmerz in der Narbe); am meisten ist die Beugekraft der Grundphalange des Kleinfingers vermindert. Die stattfindende Kontraktion des Flexor brevis dig. V ist

durch Palpation festzustellen. Die Beugekraft der Mittelphalangen ist l. = r., nur am Kleinfinger ein wenig geringer. Die Streckung der Grundphalangen ist links normal, die Streckung der Mittelphalangen geschieht mit guter Exkursion; die Kraft ist vermindert, stärker am Ringfinger und Kleinfinger als am Zeige- und Mittelfinger. Abduktion und Adduktion: Am Zeigefinger zeigt die Abduktion eine bedeutend geringere Exkursion als links, dabei tritt ein zwischen Capitul. metacarpi des Zeigefingers und des Daumens sich ausspannender, etwa fingersehnendicker Muskelstrang hervor, der elektrisch vom Ulnarispunkt am Ellbogen aus ebenfalls zur Kontraktion zu bringen ist. Nach längerer Anstrengung treten in diesem Bündel kurzdauernde rhythmische Zuckungen ein. Die Adduktion des Zeigefingers geschieht in guter Exkursion, aber die Kraft dieser Bewegung ist links sehr herabgesetzt. Eine Interosseuswirkung im II. Metacarpalraum ist dabei durch Palpation nicht festzustellen. Am Mittelfinger ist die radiale Abduktion = 0, die ulnare Abduktion ist eine Spur aktiv möglich. Am Ringfinger ist die Adduktion fast = 0, die Abduktion gelingt eine Spur. Am Kleinfinger, der schon in fast maximaler Abduktionsstellung steht, ist eine Abduktion nur in geringem Grade möglich; man fühlt dabei die Kontraktion des Abductor brevis dig. V, die radiale Adduktion = 0. Daumen: Abduktion, Extension, Flexion und Opposition: r. = l., die Adduktion geschieht mit guter Exkursion, die Kraft ist aber links bedeutend schwächer.

Dynamometer: r. 122, l. 69.

Elektrisches Verhalten der Muskeln: Faradisch ist die Kontraktion sämtlicher Ulnarismuskeln nachweisbar ausser der Wirkung des adducierenden Interosseus im 3. Metacarpalraum für den Ringfinger, sowie ausser der Wirkung des Palmaris brevis. (Der Opponens dig. V war dabei vom Flex. brevis dig. V nicht deutlich zu trennen.) Im Flex. brevis dig. V ist die direkte faradische Erregbarkeit links nur wenig herabgesetzt, ebenso im Abduktor dig. V, stärkere Herabsetzung besteht in den übrigen Muskeln. Galvanisch ist links schon bei 2 MA vom Nerven aus eine Zuckung im Hypothenar und Adductor pollicis zu erhalten. Bei direktem galvanischem Reiz ist die Zuckung in dem erhaltenen Rest des Interosseus I etwas träge, die KaS > AnS; an den übrigen Muskeln sind die Zuckungen kurz, die KaS ebenfalls > AnS.

Sensibilität: Es besteht teils Herabsetzung, teils Erhöhung derselben im Ulnarisgebiet der Hand. Ferner besteht Herabsetzung der Sensibilität an der ulnaren Hälfte des distalen Vorderarm-Endes auf der Beugeseite bis ca. 2—3 cm oberhalb des Handgelenks. Bei Witterungswechsel hat Patient nie Schmerzen bemerkt. Herabsetzung der taktilen Empfindung in allen 4 Qualitäten besteht am ganzen Kleinfinger, dorsal wie volar, am vierten Finger besteht überall Hyperästhesie, ebenfalls für alle Qualitäten ausser auf der Vorlarseite der Endphalange, wo nur für taktilen Reiz und „spitz“ eine erhöhte Empfindlichkeit angegeben wird.

Ueber dem Metacarpus besteht auf dem Dorsum über dem 5. 4. 3. und 2. Metacarpalknochen Herabsetzung der taktilen Empfindung, sowie sehr leichte Herabsetzung für „spitz“, über dem 5. 4. und 3. Metacarpalknochen ausserdem Hyperästhesie für warm, auf dem Metacarpus V. auch Hyperästhesie für kalt. Volar besteht über dem 5 und 4. Metacarpus Hyperästhesie für taktilen Reiz, auf dem Metacarpus V. ausserdem Hyperästhesie für „spitz“ und Herabsetzung der Empfindung für kalt.

Vasomotorisches und trophisches Verhalten: Bei kalter Temperatur friert Patient leicht an der linken Hand; ein Temperaturunterschied durch das Gefühl ist im ulnaren Teil der Hand nicht feststellbar. Verletzungen an Kleinfinger und Ringfinger sollen schlechter heilen. Die Blutung an diesen Fingern soll geringer sein als an den anderen Fingern. Eine Differenz in der Blutfarbe ist Patient nicht aufgefallen. Die Haut der Volarseite der beiden ulnaren Finger sowie an dem entsprechenden Teil der Palma manus ist blassrötlich und zarter, mit ziemlich scharfer Grenze gegen die benachbarte dunklere und festere Haut. Es wird dieser Unterschied vom Patienten auf den geringeren Gebrauch dieser Finger bezogen. Dorsal besteht kein solcher Unterschied.

Gebrauchsfähigkeit der Hand: Nach Aussage des Patienten (derselbe bezieht keine Unfallrente) besteht eine erhebliche Beschränkung der Arbeitsfähigkeit, da die zwei letzten Finger fast unbrauchbar seien.

Resultat: In physiologischem Sinne: Herstellung der motorischen Ulnarisleitung für fast alle Ulnarismuskeln.

Die noch vorhandenen Folgen der Verletzung erklären sich: 1. als Folgen der Nervenverletzung. Diese sind: a) Exkursionsbeschränkung der Ab- und Adduction des 2. bis 5. Fingers. Schwäche der Ulnarismuskulatur. Kontraktur des Abd. dig. V. b) sensible, vasomotorische und trophische Störungen; Verminderungen der elektrischen Erregbarkeit. c) leichte Neurombildung an der Durchschneidungsstelle des Nerven. 2. als Folgen der Nebenverletzung: Die geringere Beugung der Mittelphalangen von Ring- und Kleinfinger darf, da sie mit guter Kraft erfolgt, wohl auf Adhäsionen der Sehnen mit ihrer Umgebung bezogen werden.

In praktischer Hinsicht: Erhebliche Beschränkung der Arbeitsfähigkeit.

17. E. M., 22 J. alt, stud. jur. aus H., wird am 2. II 95. in die Klinik eingebracht wegen einer Säbelhiebverletzung des rechten Vorderarms, die er vor einer Stunde erhalten hat. Die Weichteile an der Ulnarseite dorsal und volar sind im mittleren Drittel des Vorderarms durchtrennt. Dorsal ist durchtrennt: Ext. dig. communis, Ext. dig. V., Ext. indicis profundus, Extens. carpi ulnaris; der Ext. poll. longus nur teilweise. Volar ist durchtrennt: Palmar longus, Flex. carp. uln., Flex. dig. sublimis, flexor digit. prof., ferner die Arteria ulnaris und der Nervus ulnaris.

Operation: Nach Abschnürung des Armes mit Esmarch'scher Binde

und gründlicher Reinigung der Wunde und Umgebung mit Sublimatlösung wurden die einzelnen Muskelgruppen isoliert versenkt genäht, die Art. ulnaris unterbunden, der Nerv. ulnaris mit 4 Catgutnähten wieder vereinigt und die oberflächlichen Muskeln ebenfalls mit versenkter Catgutnaht genäht.

Am 3. Tag deutliche Sensibilitätswiederkehr im Gebiet des Nervus ulnaris. Bewegung der Finger fast normal möglich. Am 6. Tag nach der Operation Entfernung von Hautnähten und Drain. Wunde p. p. geheilt. Patient vermag schon vollständig eine Faust zu bilden und die Finger normal zu strecken. Die Sensibilität im Kleinfinger noch etwas herabgesetzt. Entlassung zur ambulanten Weiterbehandlung. — Laut Angabe des Patienten am 14. XII. 99 konnte derselbe am 6. III. 99 wieder schreiben, was anfangs wegen Zitterns und Gefühlsstörung nicht möglich gewesen sein soll; nach $^1/_2$ Jahr konnte Patient wieder gut fechten.

Endstatus am 14. XII. 99. Stellung und Aussehen der rechten Hand bieten gegenüber der linken nur wenig Auffallendes. Der Kleinfinger der rechten Hand steht in Abduktionsstellung, die Gegend des Interosseus I. ist dorsal etwas abgeflacht, die übrigen Interossealräume sind rechts wie links. Ebenso ist der Hypothenar der rechten Hand gut entwickelt.

Umfang des Vorderarms am Handgelenk: r. 19,0 l. 18,8
Umfang der Hand um die Cap. metac. 2—5. r. 23,4 l. 22,0

Die Phalangen der rechten Hand sind in fast allen ihren Gliedern stärker als die der linken Hand, angeblich durch das viele Fechten.

Motilität: Handgelenk: rechts werden Beugung, Streckung Ab- und Adduktion in guter Exkursion und mit guter Kraft ausgeführt. Der Flexor carpi ulnaris kontrahiert sich gut. Finger 2.—5: Beugung und Streckung der Grundphalangen geht rechts und links gleich gut; gute Kontraktion des Flexor brevis dig. V. Beugung und Streckung in den Interphalangealgelenken gelingt ebenfalls normal, ausser dass die Kraft der Streckung in den ersten Interphalangealgelenken rechts etwas vermindert ist. Man fühlt dabei im 1. und 2. Metacarpalraum die Kontraktion der betr. Interossei. Abduktion und Adduktion: Am Zeigefinger geschehen Ab- und Adduktion mit guter Exkursion; die Kraft ist etwas geringer als links. Am Mittelfinger und 4. Finger sind nur minimale seitliche Bewegungen möglich; passiv sind Ab- und Adduktion leicht möglich. Der 5. Finger, da schon in Abduktionsstellung, wird nur gering abduciert; dabei fühlt man gut die Kontraktion des Abd. brevis dig. V. Daumen: Extension, Abduktion und Flexion geschehen gut; die Opposition ist rechts nur mit dem 4. Finger möglich wegen mangelnder Adduktionsfähigkeit des Kleinfingers; ihre Exkursionsgrösse ist r. = l. Die Adduktion ist gut. Der rechte Daumen ist etwas mehr nach innen rotiert als an der linken Hand; sein Rücken ist gerade nach aussen gerichtet.

Dynamometer: l. 51 kg, r. 49 kg.

Sensibilität: Im Ulnarisgebiet der rechten Hand besteht eine leichte Erhöhung der Empfindlichkeit ausser auf der Volarseite der III.

Phalange des Kleinfingers, wo eine leichte Herabsetzung der taktilen Empfindung besteht. Bei Druck auf die Gegend des Flexor carpi ulnaris in der Nähe der Narbe tritt Kriebeln im Ulnarisgebiet ein.

Vasomotorische und trophische Störungen: Kein Kältegefühl; die Nägel am 4. und 5. Finger sollen rechts leicht abbrechen; am Kleinfinger etwas Verwachsen des Fleisches unter dem Nagel.

Gebrauchsfähigkeit der Hand; Hand zu jeder Arbeit ohne Störung brauchbar. (Turnen, Fechten.)

Resultat: In physiologischem Sinne: Herstellung der motorischen Ulnarisleitung. Noch nachweisbare Folgen der Nervenverletzung sind: a) Beschränkung der Exkursion der Ab- und Adduktion am 3. 4. und 5. Finger, Nachstehen der Kraft in den Interossei der rechten Hand: Kontraktur des Abduct. brevis digit. V. b) leichte Störung der Sensibilität. Andeutung von trophischen Störungen. Die Stellungsänderung des Daumens rührt von der Nervenverletzung oder dem starken Fechten her.

In praktischer Hinsicht kommen die vorhandenen Störungen für den Patienten nicht in Betracht.

IV. Fälle von Durchtrennung des Nervus medianus und ulnaris

18. Sebastian Deckert, Landwirt aus Bensheim, erhielt Ostern 74 einen Messerstich in die Innenseite des rechten Oberarms.

Befund vor der Operation am 1. II. 75: An der Innenfläche des Biceps eine 3 bis 4 cm lange verschiebliche Narbe. Unter der Haut sind einige Knoten fühlbar; beim Druck darauf treten Schmerzen im Gebiet des Nerv. ulnaris an der Hand ein. Vorderarm. Interossei, Thenar und Hypothenar sind abgemagert. Die Beugung von Hand und Fingern ist unmöglich, ebenso Adduktion und Abduktion des Daumens. Das Gefühl im Gebiet des Nerv. ulnaris und medianus ist für Nadelstiche erloschen. Die faradische Erregbarkeit der Medianus- und Ulnarismuskulatur ist direkt und indirekt = 0, die galvanische Erregbarkeit ist indirekt = 0, die direkte Erregung giebt bei 28–30 Elementen schwache Kontraktionen.

Operation am 9. II. 75: Unter „Lister“ wird die alte Narbe eingeschnitten, der Schnitt aber als zu weit nach aussen aufgegeben und ein zweiter nach innen gelegener ausgeführt. Man kam auf die dem Nerv. medianus angehörige Narbe; es wurde ein grosses Stück ausgeschnitten und die Nervenenden wurden mit zwei Seidensuturen aneinander genäht; ebenso wurde es mit dem Nerv. ulnaris gemacht, der drei Suturen bekam, und einem dritten Nerven, wahrscheinlich dem Nerv. cut. int. major. Naht der Wunde. Stumpfwinkelige Stellung des Armes im Ellbogengelenk.

Am Abend desselben Tages und am nächsten Tag heftige Schmerzen in der Wunde; deshalb mehrmals Morphiuminjektionen. Wunde nicht entzündet. Vom 13. II. an Eiterung in der Wunde, die bald reichlich

wird. Am 15. II. und 16. II. Klaffen der beiden Wunden. Am 18. II. lösst sich eine Sutur des Medianus. Am 2. III. Wunde bedeutend kleiner, Eiterung geringer; die Fäden in den Nerven liegen noch; keine Schmerzen. Am 12. III.: Wunde fast geheilt; die Fäden liegen noch; Entlassung. Im August ungefähr sind die Bewegungen wiederhergestellt.

Endstatus am 19. XI. 99. (24¾ J. post. op.) Kräftiger Mann mit gut entwickelter Muskulatur. An der Innenseite des rechten Oberarms zwei längsverlaufende Narben, die in der Höhe der Deltoides-Insertion beginnen. Die eine, im Sulc. bicip. ist 11 cm lang; die zweite, 8 cm lang, verläuft 2½ cm nach aussen davon auf dem Bicepsbauch. Das untere Ende der ersten Narbe liegt 6 cm, das der zweiten Narbe 11 cm über dem Epicondylus internus. Die Narben sind etwa 2 cm breit, glatt und weich, nirgends adhärent. Bei stärkerem Druck in der Mitte der äusseren Narbe hat Patient eine geringe Empfindung im Zeigefinger. Niemals Schmerzen, auch nicht bei Witterungswechsel. Der Umfang des rechten Oberarmes ist rechts kaum geringer als links; der Vorderarm dagegen zeigt einen ziemlichen Unterschied zugunsten der linken Seite. Oberarmumfang in der Mitte r. 29,4, l. 29,6 cm, Vorderarmumfang: im oberen Drittel: r. 28,8, l. 29,6 cm, in der Mitte: r. 19,6, l. 21,5, am Handgelenk: r. 18,2, l. 18,7 Umfang der Hand über Cap. metac. 2—5: r. 22,2, l. 22,7. Die Finger der rechten Hand zeigen in ihren Gliedern im Allgemeinen einen etwas geringeren Umfang auf der rechten Seite; einen stärkeren Umfang zeigen die Grundphalange des Daumens und die Endphalangen der 2.—3. letzten Finger.

	I. Phalange.	II. Phalange	III. Phalange
Daumen	r. 8,3 l. 7,8	r. 7,2 l. 7,8	
Zeigefinger	r. 7,8 l. 7,8	r. 6,5 l. 6,7	r. 5,8 l. 6,2
Mittelfinger	r. 7,2 l. 7,6	r. 6,5 l. 7,5	r. 6,9 l. 6,8
Ringfinger	r. 7,0 l. 7,0	r. 6,2 l. 6,6	r. 6,2 l. 6,0
Kleinfinger	r. 6,2 l. 6,4	r. 5,4 l. 5,5	r. 5,5 l. 5,0

Die Finger der rechten Hand sind verkrümmt; sie sind in die Vola eingeschlagen. Die Grundphalange des Zeigefingers ist in einer Beugestellung von ca. 45°, die Grundphalangen des 3., 4. und 5. Fingers stehen in einer Beugung von ca. 70—80°, ausserdem stehen sämtliche Grundphalangen in einer ulnaren Abduktionsstellung von ca. 40°. Die zweiten Phalangen dieser vier Finger stehen in maximaler, spitzwinkeliger Beugung; die dritten Phalangen sind am Zeige- und Mittelfinger ca. 30° gebeugt, am Ringfinger gestreckt. Die Endphalange des Kleinfingers ist ebenfalls gestreckt aber in Abduktionsstellung und verbildet (soll die Folge des Abschnürens des Armes durch eine elastische Binde sein, die nach der Verletzung gegen die Blutung angelegt worden war und drei Tage gelegen haben soll.) Der Metacarpus des Daumens steht mehr dorsal; der Rücken der 1. Daumenphalanx sieht fast gerade nach oben; die erste Daumenphalanx steht annähernd in gleicher Ebene mit den übrigen Meta-

carpalien. Sie ist schwach gebeugt und steht zugleich zu ihrem Metacarpus in einer ulnaren Abduktionsstellung von ca. 45°. Die Endphalange des Daumens ist ca. um 45° gebeugt. Der Hypothenar erscheint rechts etwas schlaffer. Der Thenar ist ganz atrophisch; der Abductor brevis fehlt völlig, der Opponens wohl ebenfalls völlig. Die Gegend des Adductor pollicis ist abgeflacht; der I. und II. Intermetacarpalraum stark eingesunken, auch der III. und IV. etwas vertieft.

Motilität: Ellbogengelenk: Die Pronation zeigt in der Grösse der Exkursion keinen Unterschied; die Kraft ist rechts geringer als links, immerhin gut. Beugung, Streckung und Supination sind gut. Handgelenk: Alle Bewegungen gut, kein Unterschied in der Kraft. Gute Kontraktion und Kraft des Flex. carpi radialis und Flexor carpi ulnaris. Finger 2.—5: Bei maximaler Beugung (Faustbildung) wird die Grundphalange des Zeigefingers bis 80° gebeugt, die Grundphalangen der übrigen Finger bis 90°; die Mittel- und Endphalangen bleiben in ihrer Stellung. In der Beugekraft der Grund- wie Mittelphalangen ist kein Unterschied zwischen r. und l. Die passive Beugung der Endphalangen ist etwas beschränkt, eine aktive Beugung ist nicht möglich. Streckung: an den Grundphalangen gelingt die aktive Streckung am Zeigefinger völlig bis 0°, am Mittelfinger bis 30°, am Ringfinger bis 45°, am Kleinfinger bis ca. 50° Beugung. Passiv ist völlige Streckung aller Grundphalangen möglich; dieselben federn aber zurück. Kraft der Streckung rechts bedeutend schwächer. Die Streckung der zweiten Phalangen ist aktiv nur ca. 5° möglich; die Kraft ist so gut wie 0; die passive Streckung gelingt an Zeigefinger, Mittelfinger und Ringfinger bis 45° Beugung, am Kleinfinger nur bis ca 60° Beugung. Aktive Streckung der dritten Phalangen = 0, passiv gelingt die Bewegung sehr leicht; es besteht völlige Schlaffheit. Ab- und Adduktion der vier Finger ist nur in Spuren möglich; passiv gut; eine Kontraktion ist im Hypothenar festzustellen bei Beugung des Kleinfingers, ebenso findet eine Kontraktion statt am atrophischen Interosseus I beim Versuch, die Mittelphalange des Zeigefingers zu strecken. Daumen: In der Abduktion des I. Metacarpus besteht kein Unterschied zwischen rechts und links. Eine vollkommene Streckung gelingt r. nicht, während l. Ueberstreckung möglich ist. Passiv gelingt die Streckung rechts bis zur Geradestellung. Die Kraft ist rechts gut. Die Beugung der Grund- und Endphalange geschieht r. und l. in gleicher Exkursion. Die Beugung der Grundphalange ist rechts bedeutend schwächer, die Beugekraft der Endphalange etwas schwächer. Opposition: rechts keine Spur möglich. Durch Adduktion und Flexion kann die Daumenspitze die Zeigefingerspitze berühren; auch mit dem Mittelfinger wäre eine Berührung möglich, wenn derselbe erhoben werden könnte. Der Daumen bewegt sich dabei so, dass die Ebene seines Nagels die Fingerkommissuren schneidet. Die Adduktion ist rechts möglich, aber mit geringer Kraft.

Dynamometer: r. 21 kg l. 34 kg.

Elektrisches Verhalten der Muskeln: Indirekt: Herabsetzung der Erregbarkeit vom Medianus und Ulnaris aus. Direkt: Die vom Medianus und Ulnaris versorgten Vorderarmmuskeln sind faradisch und galvanisch nachweisbar ausser dem Flexor profundus. Sie zeigen keine EaR. ausser dem Flexor carpi radialis, der wahrscheinlich träge reagiert. Die Hypothenarmuskulatur und Interossei sind vorhanden; keine EaR. Auch die Lumbricales sind elektrisch nachweisbar. In allen kleinen Handmuskeln besteht herabgesetzte Erregbarkeit; sehr stark ist die Herabsetzung im Adduct. pollicis, der direkt galvanisch bei ca. 15 Ma keine Zukkung zeigt, vom Nerven aus damit aber gut reagiert. Die vom Medianus versorgte Thenarmuskulatur ist weder faradisch noch galvanisch nachweisbar.

Sensibilität: Im Gebiet des Cut. brachii int. maior sehr leichte Herabsetzung der taktilen Empfindung. In der Empfindung für „spitz" wird kein Unterschied angegeben; warm wird hier wärmer empfunden als links, kalt im oberen Teil des Gebietes kälter. Am Handgelenk ebenfalls leichte Herabsetzung der Empfindung. An der Hand besteht im Medianus- und Ulnarisgebiet leichte Herabsetzung der taktilen Empfindung, stärker auf der Vorlarseite der Finger und Dorsalseite der Endphalangen als auf dem übrigen Teil des Dorsum. Die Empfindung für spitz ist ebenfalls an einzelnen Stellen abgeschwächt, nirgends erhöht. Auch für warm und kalt werden leichte Unterschiede angegeben, teils Erhöhung, teils Herabsetzung. Die Störung für Temperaturempfindung betrifft wesentlich die Dorsalseite. Auch das Radialisgebiet der Hand ist nicht frei. Die Lokalisation ist eine gute ausser am Endglied von Zeige- und Mittelfinger für leichten taktilen Reiz. Ein leichter Reiz am Ende des Mittelfingers wird in den Ringfinger lokalisiert.

Vasomotorisches und trophisches Verhalten: Im Winter friert die rechte Hand leicht. In der Schweisssekretion hat Patient keinen Unterschied bemerkt. Die rechte Hand fühlt sich kälter an. Im Sommer soll die Hand etwas dicker sein. Die Nägel der rechten Hand sind spröder und dicker.

Arbeitsfähigkeit: Patient kann alle seine Arbeiten mit der rechten Hand verrichten und giebt an, dass er vorwiegend rechts arbeite. Er schreibt auch mit der rechten Hand. Aufheben eines Bleistifts vom Boden geschieht etwas unbeholfen, indem er es zwischen Daumen und Basis der 1. Phalange des Zeigefingers erfasst.

Resultat: In physiologischem Sinne: Ulnaris: fast vollständige Herstellung der motorischen Leitung. M. Flex. profundus ist nicht nachweisbar; ob für den Adductor pollicis eine Leitungswiederherstellung stattgefunden hat, ist nicht sicher, da es sich bei der elektrischen Prüfung um Miterregung des Flexor longus handeln könnte. Medianus: partielle Herstellung der Leitung. Die Vorderarmmuskeln zeigen gute Funktion ausser dem Flexor profundus; die Thenarmuskulatur fehlt.

Noch nachweisbare Folgen der Nervenverletzung sind: a) Ausfall einer Zahl von Bewegungen infolge Fehlens der Leitungswiederherstellung, infolge von unrichtiger Kontraktion trotz wiederhergestellter Leitung (Interossei), infolge von Kontrakturen; b) leichte sensible Störungen, Veränderungen der elektrischen Erregbarkeit, auch scheinen leichte trophische Störungen (abgesehen von den Muskeln) und vasomotorische Störungen vorhanden zu sein.

In praktischer Hinsicht: Beschränkte Brauchbarkeit der Hand; doch wurde für den Beruf des Mannes als Landwirt eine vollkommene Brauchbarkeit erzielt.

19. Elisabeth Rittinger, 20 J. alt, Fabrikarbeiterin aus Kirchheim, erhielt am 30. VII. 86 eine Stichverletzung in den linken Vorderarm, ungefähr in der Mitte desselben im ulnaren Abschnitt der Beugefläche.

Befund vor Operation am 27. VIII. 86. Am linken Vorderarm, 10 cm unterhalb der Spitze des Olecranon eine etwas schräge Narbe, vom ulnaren Rand der Ulna über die Volarfläche verlaufend, 5 cm lang. Bei Beugungen der Hand bewegt sich die etwas eingezogene Narbe mit. Die Finger werden ausser dem Daumen in leicht flektierter Stellung gehalten, lassen sich passiv strecken. Die Muskulatur des Thenar und Hypothenar ist atrophisch. Umfang des Unterarms: r. 22, l. 20,5. Die Hand wird nicht ganz zur Faust geschlossen, die Finger können nicht gespreizt, der Daumen kann nicht opponiert werden. Paralyse der linken Interossei, des Hypothenar und Thenar. Elektrisches Verhalten: Aufhebung der faradischen Erregbarkeit in den gelähmten Muskeln, starke Herabsetzung der direkten galvanischen Erregbarkeit, Vorwiegen der AnS-zuckung. Sensibilität: Volar an den drei letzten Fingern völlig aufgehoben, am Zeigefinger werden Nadelstiche empfunden, aber falsch lokalisiert. Dorsal ist ebenfalls im Ulnarisgebiet die Empfindung erloschen, an Zeigefinger und Daumen intakt. Am Arm nur an einem schmalen, der Ulna nach verlaufenden Hautstreifen keine Empfindlichkeit. Die Haut der Hand ist zu Schweiss geneigt.

Operation: am 31. VIII. 86: Längsschnitt von 8 cm Länge auf den Nerv. ulnaris am äusseren Rand der Narbe. Ablösung der Haut, die mit der vernarbten Muskulatur verwachsen ist. Nach Spaltung der Fascie wird der Nerv. ulnaris zwischen Flexor ulnaris und Flexor sublimis aufgefunden. Die Entfernung der mit der Umgebung verwachsenen Enden beträgt 2 cm. Das untere Ende ist mehr spitz, das obere mehr kolbig. Der periphere Stumpf der unterbunden gewesenen Ulnararterie ist mit dem Nerven verwachsen; das obere Ende ist nicht zu finden (obliteriert). Nach Abhebung des Musc. palmaris longus und Flexor digit. sublimis findet sich zwischen Flexor sublimis und Flexor radialis das untere Ende des Medianus, ebenfalls fest verwachsen, da die Narbe in die Muskulatur tiefer eindringt als der Hautnarbe entspricht. Zur Auffindung des oberen

Endes wird ein zweiter Längsschnitt in der Mitte des Vorderarms parallel und neben dem ersten angelegt und seitlich vom Musc. radialis eingedrungen. Nach längerem Suchen findet man das obere fixierte Nervenende, stark kolbig angeschwollen (das untere war ebenfalls spitzer). Die Nervenstümpfe werden nun ganz freipräpariert, je drei feine Catgutnähte (Hagedorn) durch die oberste Nervenschichte und das Perineurium in querer Richtung geführt, und nun die Nervenenden angefrischt. Zunächst wird der Nerv. med. zusammengeknotet in starker Flexion von Hand und Arm, dann noch eine Naht durch den Nerven gelegt. Ebenso wird am Ulnaris vorgegangen, doch rissen hier, da die Spannung sehr gross, zwei Nähte aus. Die Spannung wird durch Nervendehnung beseitigt, worauf die Naht auch hier gut gelingt (4 Nähte). Verband in starker Flexionsstellung.

In den beiden ersten Tagen sehr heftige Schmerzen, so dass 2mal täglich eine Morphiuminjektion notwendig war. Am 13. IX.: Heilung ohne Eiterung. Keine Aenderung der Sensibilität und Motilität. Nach der Entlassung wurde Patientin nach ihrer Aussage am 17. XI. 99 noch ca. $^1/_2$ Jahr behandelt; sie war ca. 9 Monate arbeitsunfähig.

Endstatus am 17. XI. 99: An der Ulnarseite der Beugefläche des linken Vorderarms die oben beschriebene Narbe, welche in ihrem ulnaren Teil noch adhärent ist und sich bei Bewegungen im Handgelenk stark mitbewegt. Bei stärkerem Druck auf die Narbe Schmerz im Verlauf des Nerv. ulnaris nach abwärts bis in den Kleinfingerballen. Diese Narbe wird von den beiden längsverlaufenden, 8 cm langen, 3 cm von einander abstehenden Operationsnarben gekreuzt. Umfang des Vorderarms: im oberen Drittel: r. 23,2, l. 22,1 cm, in der Mitte: r. 19,1, l. 17,5 cm, am Handgelenk: r. 15,9, l. 15,5 cm, Umfang der Hand, über die Capitul. metac. 2.—5. gemessen: r. 18,9, l. 18,1. Auch die Finger der linken Hand zeigen in allen ihren Gliedern geringere Umfänge; am stärksten sind die Umfänge des Ringfingers vermindert.

	I. Phalange	II. Phalange	III. Phalange
Daumen	r. 6,4 l. 6,2	r. 6,2 l. 5,8	
Zeigefinger	r. 6,5 l. 6,1	r. 5,7 l. 5,5	r. 5,1 l. 4,8
Mittelfinger	r. 6,4 l. 5,9	r. 5,9 l. 5,2	r. 5,5 l. 5,2
Ringfinger	r. 6,0 l. 5,5	r. 5,4 l. 4,8	r. 5,2 l. 4,5
Kleinfinger	r. 5,4 l. 5,1	r. 4,9 l. 4,6	r. 4,7 l. 4,1

Thenar und Hypothenar sind stark atrophisch; am Thenar scheint jede Muskulatur geschwunden zu sein. Der erste Intermetacarpalraum ist ziemlich stark eingefallen, auch die übrigen lassen einen Unterschied zu Gunsten von rechts erkennen. Die linke Hand zeigt leichte Klauenhandstellung. Die Grundphalangen des 2.—5. Fingers stehen in Dorsalflexion von ca. 35—40°, am stärksten der Kleinfinger. Die Mittelphalangen dieser 4 Finger stehen dazu in Beugung von 40—45°. Die Endphalangen sind gestreckt mit Ausnahme des leicht gebeugten Zeige-

fingerendgliedes. Diese Klauenhandstellung soll früher viel stärker gewesen sein. Der linke Daumen steht adduciert, und sein Metacarpus ist mehr dorsal gerückt, so dass die erste Daumenphalanx dicht unterhalb der Ebene der Metacarpalknochen steht. Zugleich ist der Metacarpus des Daumens nach aussen rotiert, so dass das Dorsum des Daumens nicht nach aussen, sondern nach aussen-oben sieht. Aus dieser Stellung heraus ist der Daumen passiv leicht zu bewegen: rotiert man ihn nach innen, so geht er beim Loslassen wieder in seine Ruhelage zurück. Durch die Stellungsveränderung des Daumens in Verbindung mit der Atrophie des Thenar und Hypothenar hat die Palma manus das Aussehen einer ziemlich ebenen Fläche.

Motilität. Ellbogengelenk: Alle Bewegungen werden gut ausgeführt. Handgelenk: Kraft der Beugung verhältnismässig schwach. Gute Kontraktion des Flexor carpi ulnaris. Finger 2.—5.: Faustbildung ist nicht vollkommen möglich. Der 2. und 5. Finger werden völlig eingeschlagen, der 3. Finger berührt die Palma nicht ganz, der 4. Finger steht bei maximaler Beugung $1^1/_2$ cm von der Palma ab infolge geringerer Beugung der Mittelphalange. Passiv ist völlige Beugung möglich, doch federn die Finger wieder zurück. Die Grundphalangen werden gut gebeugt und gestreckt, doch erfordert die Bewegung links grössere Anstrengung. Beugung der Mittelphalangen ist ebenfalls gut mit Ausnahme der eben erwähnten Anomalie; die Streckung ist aktiv über die Ruhestellung hinaus möglich, aber nicht völlig; passiv dagegen vollkommen möglich ausser am Kleinfinger infolge Verkürzung der Beugesehne. Die Kraft, die der passiven Beugung gegenüber geleistet wird, ist ca. $^1/_2$ derjenigen der rechten Hand. Die Bewegung der Endphalangen ist gut, die Kraft links etwas geringer. Abduktion und Adduktion: Am Zeigefinger beträgt die Exkursionsgrösse der Abduktion ca. $^1/_2$ derjenigen von rechts; man fühlt dabei im 1. Interossealraum sehr deutlich den scharfen Rand des sich kontrahierenden atrophischen Interosseus I vorspringen. Die Kontraktion desselben findet auch statt, wenn aktiv Mittel- und Endphalange des Zeigefingers gestreckt werden. Die Kraft der Abduktion ist fast 0, die Adduktion geschieht mit guter Exkursion, aber die Kraft ist ziemlich herabgesetzt. Am 4. Finger ist eine Spur seitlicher Bewegung zu bemerken; am Mittel- und Kleinfinger ist keine Ab- oder Adduktion wahrnehmbar. Eine Kontraktion der Hypothenarmuskulatur ist weder bei Beugung noch bei Abduktion des Kleinfingers festzustellen. Daumen: Die Abduktion des Metacarpus gelingt links so weit wie rechts. Grund- und Endphalange sind links nicht ganz zu strecken, sie bleiben leicht gebeugt. Die Beugung geschieht mit guter Exkursion; die Beugekraft der Grundphalange ist links schwächer. Opposition: Die Daumenspitze kann zwar alle Fingerspitzen berühren, allein der Metacarpus des Daumens macht hierbei keine Rotationsbewegung. Bewegung wie im Falle Deckert, Nr. 18. Eine Adduktion des Daumens ist möglich,

horizontal bis zum Anlegen desselben an die Radialseite des Zeigefingers; liegt die Hand nicht flach auf, so kann der Daumen unter Mitwirkung der Beugung so weit adduciert werden, dass die Daumenspitze die 4. Fingerkommissur erreicht. Die horizontale Adduktion geschieht mit einiger Kraft, doch ist dieselbe bedeutend geringer als rechts.

Dynamometer: r. 25 kg, l. 10 kg.

Elektrisches Verhalten der Muskeln: Ulnaris: der Adductor pollicis zeigt herabgesetzte Erregbarkeit, aber keine EaR, er ist indirekt gut erregbar. Die Lumbricales sind erregbar, galvanisch ist die Zuckung noch kurz, wenn auch weniger prompt als rechts (wohl infolge der Strekkontraktur). Die Interossei zeigen herabgesetzte Erregbarkeit und kurze Zuckung ausser am Mittelfinger, der deutlich träge reagiert. Die Hypothenarmuskulatur ist faradisch und galvanisch erregbar; sie zeigt EaR. Medianus: der Opponens pollicis ist bei direktem faradischen Reiz nachweisbar; er zeigt EaR. Abductor brevis und Flexor poll. brevis sind nicht nachweisbar.

Sensibilität: Eine leichte Sensibilitätsstörung besteht auch

Fig. 8.

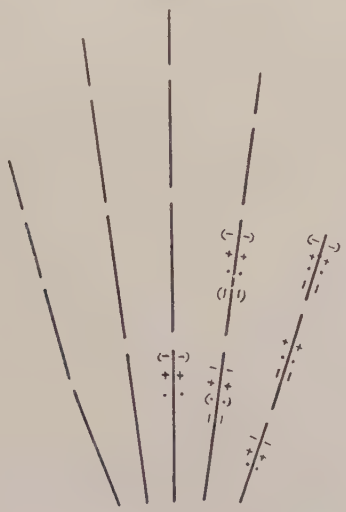

an der Ulnarseite des Handgelenkes. Die Herabsetzung der taktilen Sensibilität ist am stärksten am Ulnarrand des Metacarp. V und an der Volarfläche der Endphalange des Kleinfingers, dann an den gleichen Stellen von Ringfinger, Mittelfinger und Zeigefinger. An den Stellen stärkster Herabsetzung besteht Anästhesie für mässiges Bestreichen mit einem weichen Haarpinsel. Die Empfindung für spitz ist teils herabgesetzt, teils erhöht; an den Endphalangen des 2.—5. Fingers nur herabgesetzt. Die Empfindung für warm und kalt ist im Gebiet der Störung

an den meisten Stellen erhöht, an einzelnen Stellen herabgesetzt. Bei Prüfung der elektrokutanen Sensibilität tritt über der Volarseite der Metacarpalia unter der Platte keine Empfindung ein bei einem bedeutend stärkeren Strom als rechts zur Minimalempfindung nötig ist, sondern die Empfindung ist an anderen Stellen lokalisiert. Dasselbe Verhalten besteht an der Volarseite der Fingerspitzen; es scheint hier an den drei ulnaren Fingern die Herabsetzung stärker zu sein; an Daumen und Zeigefinger ist bei Verstärkung des Stromes eine Empfindung unter der Platte zu erhalten, nachdem z. B. am Zeigefinger die Empfindung zuerst an der Volarseite der 1. Phalange, dann der 2. Phalange eintrat. Am Mittelfinger tritt bei volarem Reiz die Empfindung dorsal ein. An der Vola des 4. Fingers tritt die Minimalempfindung r. bei 8,2 cm Ra ein, l. wird bei 5,7 cm Ra noch keine Empfindung unter der Platte erhalten. Die Lokalisation ist am Kleinfinger etwas ungenau.

Vasomotorisches und trophisches Verhalten: Bei Kälte im Winter soll die Hand leicht blau werden. Die Haut ist blasser, leichter verletzlich. Die Hand fühlt sich z. Zt. nicht kälter an, als die rechte. Einen Unterschied in der Schweisssekretion hat Patientin nicht bemerkt. Die Nägel der linken Hand sollen spröde sein und leicht abbrechen. An Daumen und Zeigefinger geringes Verwachsen des „Fleisches".

Gebrauchsfähigkeit der Hand: Patientin ist als Cigarrenarbeiterin beschäftigt. Sie verdient infolge der geringeren Brauchbarkeit der linken Hand weniger als früher vor der Verletzung. Zum Stricken. Häckeln etc. ist die Hand nicht zu gebrauchen; Flicken und Waschen geht. Ein Bleistift wird beim Aufheben zwischen Daumen- und Zeigefingerspitze gefasst.

Resultat. In physiologischem Sinne: Partielle Wiederherstellung der motorischen Ulnarisleitung (Adductor pollicis, ein Teil der Interossei; Lumbricales?). Die Medianusnaht blieb erfolglos.

In praktischer Hinsicht: Wiederherstellung der Funktion des Adductor pollicis; Wiedereintritt der seitlichen Bewegung des Zeigefingers. Nach Angabe der Patientin Verminderung der Klauenstellung.

20. Karl Harz, 43 J. alt, Heizer aus Oestringen, wurde am 16. VII. 91 durch eine Cirkularsäge an der Beugeseite des rechten Handgelenkes verletzt und noch am gleichen Tag in die Klinik verbracht. Durchtrennt sind: Nerv. unlaris, N. medianus, sämtliche Beugesehnen, Art. ulnaris, Ram. vol. art. radialis. Das Handgelenk ist eröffnet. Verband.

Operation am 17. VII. 91: Ligatur der Arterien; Längsschnitt durch die Vola manus zum Aufsuchen der zurückgeschlüpften Sehnen. Naht der Sehnen und Nerven.

Die Heilung erfolgt unter mässiger Eiterung. 30. VII. 91: Sensibilität und Motilität noch nicht wiedergekehrt. 4. VIII.: Ein nekrotisches Sehnenende wird abgetragen; gutes Aussehen der Wunde. 4. IX. 91:

Sensibilität seit ca. 14 Tagen in allen Fingern wiedergekehrt ausser im 5. Finger; in diesem erst seit einigen Tagen. Fingerbewegung in sehr beschränktem Masse möglich. 14. X. 94: Finger steif in leichter Volarflexion. Motilität in Handgelenk und Fingern ausser Pro- und Supination fehlend. Noch starke Sensibilitätsstörung, An der Narbe bestehen noch heftige Schmerzen. Rechter Vorderarm stark atrophisch.

Endstatus am 13. XI. 99: Seit 3—4 Jahren soll sich der Zustand der Hand eher verschlechtert haben. Patient bezieht Unfallrente. Die ganze rechte obere Extremität zeigt einen geringeren Umfang. Umfang des Oberarms in der Mitte: r. 28,4, l. 31 cm, Umfang des Vorderarms: im oberen Drittel: r. 27,8, l. 29,2 cm, in der Mitte r. 20, l. 22,7 cm, am Handgelenk: r. 17,5, l. 18,4 cm. Umfang der Hand, gemessen über die Capit. metac. 2.—5.: r. 20,6, l. 22,3 cm. Sämtliche Finger zeigen in allen ihren Gliedern einen 0,5 — 1,0 cm geringeren Umfang.

	I. Phalange	II. Phalange	III. Phalange
Daumen	r. 6,7, l. 7,5	r. 6,6, l. 7,5	
Zeigefinger	r. 6,6, l. 7,4	r. 5,2, l. 6,3	r. 5,1, l. 6,0
Mittelfinger	r. 6,9, l. 7,4	r. 5,8, l. 6,7	r. 5,5, l. 6,5
Ringfinger	r. 6,5, l. 7,1	r. 5,5, l. 6,3	r. 5,6, l. 6,3
Kleinfinger	r. 6,0, l. 6,5	r. 5,0, l. 5,7	r. 5,0, l. 5,6

Thenar und Hypothenar sind rechts im Verhältnis gut entwickelt. Am rechten Handgelenk eine über die ganze Breite der Beugeseite ziehende quere Narbe, die radial neben der Mitte auf der Unterlage adhärent ist. In ihrem radialen Drittel ist sie nicht empfindlich auf Druck, im ulnaren Teil dagegen sehr druckempfindlich, namentlich in der Gegend des Nerv. medianus. Eine zweite Narbe, $9^1/_2$ cm lang, verläuft zwischen Thenar und Hypothenar nach dem Mittelfinger zu.

Motilität. Ellbogengelenk: Kraft der Bewegungen gering. Handgelenk: Die Hand kann von der Horizontalstellung aus ca. 15^0 gestreckt und in gleichem Umfang, entgegen der Schwere wieder gebeugt werden. Darüber hinaus ist keine Bewegung möglich; auch passiv gelingt die Exkursion nur ein wenig weiter. Abduktion und Adduktion sind nur in ganz geringen Grenzen möglich. Die Kraft der Extension ist sehr gering, diejenige der Beugung fast 0. Finger 2.—5.: Die Finger stehen in Grund- und Mittelphalangen leicht gebeugt, die Endphalangen sind annähernd in Streckstellung. Die Grundphalangen können nicht weiter gebeugt werden, auch passiv nicht, dagegen ist eine aktive Streckung bis zur Horizontalen möglich, mit geringer Kraft. Mittel- und Endphalangen sind aktiv nicht zu bewegen, passiv ist eine Bewegung in sehr geringen Grenzen möglich. An Zeige- und Mittelfinger sind Spuren seitlicher Bewegung erkennbar. Daumen: Derselbe steht rechts in Adduktionsstellung, so dass sein Ulnarrand der radialen Volarfläche des Zeigefingers anliegt; Grund- und Endphalangen sind leicht gebeugt. Sein Metacarpus kann aktiv rechts ca. $^1/_3$ so weit wie links abduciert werden,

passiv etwas weiter: eine Extension ist nicht möglich, auch passiv nicht: beim Versuch, die Endphalange passiv zu strecken, tritt die Flexor-longus-Sehne vor. Die Beugung von Grund- und Endphalange ist aktiv ebenfalls nicht möglich, passiv gelingt nur eine Beugung der Endphalange in geringem Grad. Die Opposition ist unmöglich, auch passiv. Beim aktiven Versuch der Opposition fühlt man eine scheinbare Muskelwirkung im Thenar, doch gelingt es nicht, zu einer sicheren Entscheidung zu kommen. Die Adduktion des Daumens ist in geringem Grad (ca. 1/3 der normalen Exkursion) möglich; ihre Kraft ist sehr gering.

Dynamometer: = 0.

Elektrisches Verhalten der Muskeln: Bei faradischem Reiz ist von den betreffenden Nerven aus eine Kontraktion der Hypothenarmuskulatur, der Thenarmuskulatur und des Adductor pollicis zu erhalten. Bei direktem Reiz sind diese Muskeln ebenfalls erregbar; auch ist eine gute Interosseuswirkung festzustellen, bedeutend stärker als eine aktive Abduktion und Adduktion der Finger möglich ist. Wahrscheinlich besteht keine EaR.

Sensibilität: Sensibilitätsstörung am Handgelenk und an der ganzen Hand, dorsal wie volar. Die taktile Empfindung ist dorsal und volar ziemlich stark herabgesetzt, doch nirgends erloschen. Am stärksten ist die Herabsetzung auf dem Dorsum der II. und III. Phalanx des Dig. V. Eine Lokalisation ist aber nicht möglich. Patient weiss nur, dass er an der Hand berührt wurde. Die Empfindung für „spitz" scheint vollkommen erloschen zu sein. Die Empfindung für warm ist über den Metacarpalia dorsal und volar rechts schwächer und etwas verlangsamt, über den ersten Phalangen bedeutend abgeschwächt und stark verlangsamt, über den 2. und 3. Phalangen = 0. Die Empfindung für kalt zeigt analoges Verhalten ausser dass keine so starke Verlangsamung des Empfindungseintrittes besteht. Die elektrokutane Empfindung ist herabgesetzt oder erloschen, nicht feststellbar, da Patient unter der Elektrodenplatte nichts fühlt, sondern bei einer gewissen Stromstärke nur eine unbestimmte Schmerzempfindung in Thenar, Hypothenar oder den Fingern äussert.

Vasomotorisches und trophisches Verhalten: Die Haut der rechten Hand ist etwas blasser als die der linken. Im Winter hat Patient sehr durch Kälte zu leiden. Durch Befühlen ist z. Zt. kein deutlicher Temperaturunterschied festzustellen. In der Schweissabsonderung hat Patient keinen Unterschied bemerkt. Die End- und Mittelphalangen der Finger sind fast ganz glatt. Die Nägel der rechten Hand sollen sehr langsam wachsen und unter dem Nagel soll das „Fleisch" mit verwachsen, was beim Schneiden der Nägel hinderlich ist. Einige weisse Flecke an den Nägeln der rechten Hand.

Resultat. In physiologischem Sinne: Wahrscheinlich partielle Herstellung der motorischen Ulnaris- und Medianusleitung.

In praktischer Hinsicht: Hand unbrauchbar infolge der Ge-

lenkversteifung und Sehnendurchschneidung. Die Schwäche der Ulnaris- und Medianusmuskulatur ist wohl in erster Linie als eine sekundäre Folge der passiven Bewegungsbeschränkung aufzufassen.

21. C. F., 32 J. alt, Kaufmann aus K., brachte sich am 19. IV. 94 bei einem Tentamen suicidii eine quere Schnittverletzung an der Volarseite des linken Handgelenkes bei, die nach Bericht des behandelnden Arztes bis auf den Knochen reichte. Die Flexorsehnen, sowie der Nerv. medianus wurden vernäht. Am dritten Tage wurden die Hautnähte entfernt, um einer Eiterung Abfluss zu verschaffen; die Flexorsehnen des Flex. profundus, die stark gespannt waren, können nach Meinung des Arztes dadurch wieder ausgerissen sein. Die Wunde kam erst im Juni zum Verschluss. Schon kurz nach der Verletzung trat eine Klauenstellung der Finger ein. Die anfängliche Steifheit des Handgelenkes sowie der Finger wurde durch eine zweimonatliche mechanische Behandlung wesentlich gebessert.

Befund vor Operation: An der Volarfläche, zwei Finger breit oberhalb der Handgelenkslinie, eine quere, 7 cm lange Schnittnarbe, die vom Ulnarrand bis zum lateralen Drittel der Radialseite reicht. Sie wird gekreuzt von der Operationsnarbe, die sich von der Handwurzel 10 cm weit proximalwärts erstreckt. Beide Narben sind kallös, am Kreuzungspunkt mit den unterliegenden Teilen verwachsen. Ueber dem ganzen Bereich der Narbe besteht Druckempfindlichkeit. Die Hand steht in ziemlich ausgeprägter Klauenstellung. Kleinfinger- und Daumenballen sind atrophisch. Symptome von Seiten des Nerv. ulnaris: Es ist nur unvollkommene Streckung der Endphalangen und unvollkommene Beugung der Grundphalangen möglich. Ab- und Adduktion der Finger unmöglich; der kleine Finger ist fast kaum beweglich. Dem Daumen fehlt die Adduktionsfähigkeit. Sensibilität: Ueber der Vola des 4. und 5. Fingers ist fast vollkommene Anästhesie vorhanden; auf dem Dorsum der Hand besteht in der ulnaren Hälfte herabgesetzte Sensibilität. Symptome von Seiten des N. medianus: Die Daumenmuskulatur, soweit vom Medianus versorgt, ist nicht wesentlich beeinträchtigt; die Bewegungsfähigkeit des Daumens ist mit Ausnahme der Adduktion nur eine wenig schwächere als normal. Sensibilität: Herabsetzung derselben über der Vola des 2. und 3. Fingers und auf der Dorsalfläche der Hand an den Endphalangen des 2. und 3. Fingers. Passive Bewegung der Finger und Faustbildung gelingt leicht, der passiven Streckung der Finger jedoch, besonders der Endphalangen, wird ein starrer Widerstand von Seiten der mit den Vorderarmsnarben verwachsenen Beugesehnen entgegengesetzt. Die Bewegungen des Handgelenks, Pro- und Supination des Vorderarms sind in keiner Weise gestört. Die Hand zeigt im Ganzen eine livide Verfärbung fühlt sich kühl an und zeigt an den Endphalangen des 2. und 3. Fingers mehrere Brandblasen.

Operation am 6. X. 94: Längsschnitt über der Verlaufsstelle der Art. und Ven. ulnaris legt hinter diesen den Nerv. ulnaris frei, der sich durchtrennt erwies und mit seinem centralen Stumpf breit verwachsen war mit der Sehne des Flexor carpi ulnaris. Dieser Stumpf zeigte sich kolbenartig verdickt und an seinem Ende fibrös degeneriert. Der periphere Stumpf war distal zurückgewichen, war schmächtig und mit dem Ligam. carpi volare verwachsen. Nach teilweiser Durchschneidung desselben konnte der Nervenstumpf abgelöst werden, und es wurde sowohl der periphere wie centrale Nervenabschnitt noch weiterhin isoliert, um die Enden aneinanderbringen zu können. Anfrischung der Nervenenden und darauf Naht unter Flexionsstellung der Hand, so, dass nach Längsspaltung des centralen, kolbigen Stumpfes der keilförmige distale Nervenstrang in die Spalte des centralen Endes implantiert und dort mit zwei durchgreifenden Nähten fixiert wurde, während die Nervenscheide durch zwei weitere seitliche Nähte zur Vereinigung kam. Verband mit volargebogener Dorsalschiene.

Verlauf vollkommen reaktionslos; vom 14. Tage ab mechanische Behandlung. Die Untersuchung am 25. X. 94 (Prof. Hoffmann) ergiebt: Atrophie und vollständige Lähmung und komplete EaR aller vom N. ulnaris und N. medianus versorgten kleinen Handmuskeln. Die an den Fingern sichtbaren willkürlichen Bewegungen werden durch die Vorderarmmuskeln erzeugt. Entlassung am 25. X.

Wiedereintritt am 10. I. 95: Immer noch Klauenhandstellung, nur wenig bessere Beweglichkeit des 4. und 5. Fingers, völlige Atrophie der kleinen Handmuskeln. Die Sensibilität der Hand und Finger im Ulnarisgebiet ist merklich gebessert. Das Verhalten des N. medianus ist dasselbe wie früher. Die Operationsnarbe an der Ulnarseite des Unterarms ist linear, nirgends druckempfindlich. Die alte Verletzungsnarbe aber zeigt in der Mitte der Volarfläche, dicht über dem Handgelenk eine keloide Anschwellung, 1 cm lang und 0,5 cm breit. Dieselbe ist sehr druckempfindlich und schmerzhaft, besonders bei Streckung der Hand, wobei die Narbe deutlich distal gezerrt wird; sie entspricht ihrer Lage nach dem Nervus medianus.

II. Operation (10. I. 95): Ein Längsschnitt in der medianen Schnittnarbe der Volarseite legt die Gegend des Nerv. medianus frei, und es zeigt sich, dass die schmerzhafte Verdickung dem Medianusstamm angehört. Bei Isolierung dieser Verdickung zeigte sich, dass dieselbe distalwärts nicht mit dem distalen Stumpf des verletzten Medianus zusammengewachsen war, sondern mit einer Sehne, welche dem ebenfalls früher verletzten Flexor carpi radialis angehörte. Nach Auffindung des distalen Medianusstumpfes wurde das Lig. carp. volare teilweise aufgeschnitten, und es fand sich der periphere Stumpf atrophisch und in einer narbigen Masse eingebettet, in welcher auch die durchschnittene Sehne des Palmaris longus lag. Der Nervenstumpf wird isoliert, angefrischt und in

Flexionsstellung der Hand an den ebenfalls angefrischten centralen Medianusstumpf mit zwei vorderen und hinteren Catgutnähten adaptiert. Naht der Sehne des Flexor carpi radialis, Excision der Narbenmasse um den Palmaris longus. Nach Hautnaht Verband in volarer Flexion der Hand.

Am Tage nach der Operation Parästhesien und zuckende Schmerzen in der Vola manus. Am 6. Tag Entfernung der Wundnähte. Heilung p. p. Laut Angabe des Patienten am 11. XII. 99 soll eine geringe Besserung erfolgt sein.

Endstatus am 11. XII. 99: An der Narbenstelle, die mit den Sehnen verwachsen ist, besteht noch eine leichte Vorwölbung. Schon leichte, streichende Berührung darüber löst eine Empfindung in Daumen, Mittelfinger und Kleinfinger aus. Umfang des Unterarms im oberen Drittel: r. 26,1, l. 25,1. Umfang der Hand, gemessen um die Cap. metac. 2.—5.: r. 21,1, l. 16,6. Fingerumfänge ausser am Dig. V vermindert.

	I. Phalange	II. Phalange.	III. Phalange
Daumen	r. 6,6 l. 6,3	r. 6,1 l. 5,7	
Zeigefinger	r. 7,1 l. 6,7	r. 5,0 l. 5,1	r. 5,0 l. 4,5
Mittelfinger	r. 6,8 l. 6,4	r. 5,8 l. 5,6	r. 5,6 l. 5,0
Ringfinger	r. 6,3 l. 6,1	r. 5,6 l. 5,2	r. 4,9 l, 4,5
Kleinfinger	r. 5,7 l. 5,7	r. 4,9 l. 4,8	r. 4,4 l. 4,3

Der Thenar der linken Hand ist atrophisch, der Hypothenar zeigt etwas geringeren Umfang als rechts, hat aber ein gefülltes Aussehen. Die Interossealräume sind nicht eingesunken. Die 2.—5. Finger werden so gehalten, dass die Grundphalanx des Zeigefingers in Streckstellung steht, alle anderen Glieder sind leicht gebeugt. Der Daumen steht in ziemlich ausgeprägter „Affenstellung".

Motilität. Ellbogengelenk: keine Störung. Handgelenk: Die Bewegungen werden gut ausgeführt, doch findet bei Adduktion der Hand ein mässiges Zuziehen der Finger statt; die Kraft der Adduktion ist eine gute. Finger 2.—5.: Eine Faustbildung gelingt bis zu leichter Berührung der Palma; der Kleinfinger steht dabei etwas von der Handfläche ab. Die Beugung der Grundphalangen geschieht links etwas geringer alt rechts, ihre Streckung ist eine unvollkommene, namentlich der 4. Finger bleibt zurück. Die zweiten Phalangen zeigen in der Beugung zwischen r. und l. keinen Unterschied, ihre aktive Streckung gelingt vollkommen bei gebeugten Grundphalangen. Die Beugung der Endphalange geschieht am Zeigefinger gut, an Mittel- und Kleinfinger ist sie etwas möglich, am Ringfinger minimal. An den letztgenannten drei Fingern gelingt auch die passive Beugung kaum weiter. Abduktion und Adduktion; die aktive Abduktion am Zeigefinger = 0, eine passive Abduktion ist möglich; der Interosseus I ist vorhanden. Eine aktive

Adduktion ist am Zeigefinger in geringem Grade möglich. Mittelfinger, Ringfinger und Kleinfinger lassen keine aktiven Ab- und Adduktionsbewegungen erkennen. Im Hypothenar ist eine aktive Kontraktion des Flexor brevis festzustellen. Daumen: Extension und Abduktion gelingen nur halb so weit wie rechts, auch passiv nicht weiter. Die Flexion der 1. Phalange ist aktiv etwas möglich, passiv gelingt sie sehr leicht darüber hinaus: die Beugung der Endphalange gelingt aktiv nur ein wenig, passiv nicht weiter. Opposition = 0. Die Adduktion gelingt gut; doch ist die Kraft derselben gering; im Gebiet des Adductor pollicis besteht keine besondere Abflachung.

Dynamometer: r. 35 kg, l. 10 kg.

Sensibilität: Die taktile Empfindung ist an der ganzen Hand, dorsal wie volar, vermindert; an den Grund-, Mittel- und Endphalangen des 2., 3. und 4. Fingers ist die Herabsetzung volar stärker als dorsal, am stärksten ist die Herabsetzung an den Endphalangen dieser Finger. Bei Witterungswechsel bestehen Sensationen.

Vasomotorisches und trophisches Verhalten: Bei Kälte wird die Hand leicht blau und kalt; seit zwei Jahren soll sie nicht mehr so leicht kalt werden wie zuvor.

Resultat. In physiologischem Sinne: Nervus ulnaris: mindestens partielle Wiederherstellung der motorischen Ulnarisleitung. Die noch nachweisbaren Folgen der Ulnarisdurchtrennung sind: geringere seitliche Exkursionsfähigkeit des Zeigefingers, Unmöglichkeit der seitlichen Bewegungen des 3., 4. und 5. Fingers, auch die etwas geringere Beugefähigkeit der Grundphalangen gehört wohl hierher: Verminderung der Kraft, sensible Störungen etc. Nervus medianus: Die Naht blieb erfolglos. Ausser der fehlenden Opposition und der geringeren Beugung der Grundphalange des Daumens ist auch die Streckstellung der Grundphalange des Zeigefingers (Nachlass der Kraft des Lumbricalis I) wohl hierher zu beziehen. Was die nicht als Folge der Nervendurchschneidung aufzufassenden Störungen betrifft, so darf das Zuziehen der Finger bei Adduktionsbewegung der Hand wohl auf eine Verwachsung der durchtrennt gewesenen Flexor-carpi-radialis-Sehne mit den Beugesehnen bezogen werden, die unvollkommene Streckung der Grundphalangen auf eine Verwachsung oder Verkürzung der Beugesehnen, womit in Einklang steht, dass die Mittelphalangen nur bei gebeugten Grundphalangen völlig zu strecken sind. Auch die Hemmung in der Streckung des Daumens und die beschränkte Beugung der Endphalangen ist auf die Sehnenverletzung zurückzuführen.

In praktischer Hinsicht: Brauchbarkeit der Hand für nicht feine und nicht schwere Arbeit.

V. Fall von Naht des Plexus brachialis.

Es ist dies der erste Fall dieser Art, der, wenigstens der

deutschen Litteratur nach, zur Operation kam und in abgeschlossener Beobachtung vorliegt.

22. Carl Lang, 19 J. alt, Taglöhner aus Seckenheim, erhielt am 30. X. 92 mit einem Taschenmesser einen Stich in die linke Halsseite. Sofort bestand eine vollständige Lähmung des linken Armes; nur die beiden ersten Finger konnten eine Spur bewegt werden. Starker Blutverlust. Die Wunde wurde vernäht, heilte aber erst nach 8—9 Wochen zu. Nach dieser Zeit war Pat. 3 Wochen lang in täglich ausgeführter elektrischer Behandlung, unter der in der ersten Woche einige Besserung erfolgte, dann aber trat Stillstand ein. Von Anfang an bestand eine Sensibilitätsstörung, die sich seither nicht geändert hat; es bestanden zuckende, reissende Schmerzen, ziemlich heftig in den drei letzten Fingern, in geringerem Grade im Oberarm.

Befund vor Operation (nach der Untersuchung durch Herrn Geh.-Rat Erb): Kräftiger, normal gebauter Mensch mit durchaus gesunden inneren Organen. Auf der linken Halsseite, 3 cm oberhalb der Clavicula in der Spitze des unteren Halsdreiecks zwischen M. sternocleidomastoideus und dem vorderen Rand des M. cucullaris eine 3 cm lange, tiefgreifende, unebene Narbe, gerade und schräg nach vorn und unten verlaufend, welche ebenso wie ihre nächste Umgebung auf Druck recht empfindlich ist; excentrische Schmerzen.

Umfänge:	Oberarm in Höhe der Axilla	r. 36,3, l. 31 cm
	in der Mitte	r. 35,3, l. 30,1 „
	Vorderarm	r. 27,5, l. 24,5 „
	Handgelenk	r. 18,0, l. 17,0 „
	Grundphalanx II	r. 8,0, l. 7,5 „

Atrophie und vollständige Paralyse besteht in folgenden Muskeln:

M. pectoralis maior	N. thoracic. ant.
M. deltoides M. teres minor	N. axillaris
M. supraspinatus M. infraspinatus	N. suprascapularis
M. teres maior M. subscapularis M. latissimus dorsi	N. subscapularis
M. biceps M. coracobrachialis M. brachialis internus	N. musculo-cutaneus
M. triceps M. supinator longus	N. radialis.

In diesen Muskeln besteht komplete EaR; nur die direkte galva-

nische Erregbarkeit, und zwar herabgesetzt, ist vorhanden; exquisit träge Zuckung; AnS > KaS.

Die übrigen Radialismuskeln, ausser Ext. poll. brevis und Abd. poll. longus, sind ebenfalls komplet gelähmt, zeigen aber nur partielle EaR: der Nerv. rad. ist vom Oberarm aus faradisch und galvanisch herabgesetzt erregbar: die direkte faradische Erregbarkeit der Muskeln ist erhalten, jedoch herabgesetzt, mit deutlicher Zuckungsträgheit; die Zuckungen bei direktem galvanischem Reiz sind träge, die AnSZ > KaSZ.

Nur paretisch sind, mit partieller EaR: M. extensor pollicis brevis, M. abductor pollicis longus.

Die Medianus- und Ulnarismuskulatur ist funktionsfähig, aber ziemlich gleichmässig paretisch. Auch hier partielle EaR wie im Radialisgebiet, nur in geringerem Grade.

Vollständig erhalten sind:

M. cucullaris	N. accessorius
M. rhomboides M. levator scapulae	N. dorsalis scapulae
M. serratus anticus	N. thoracicus longus

Der Grad der Lähmung nimmt von oben nach unten ab; am schwersten betroffen ist die zusammengehörige Muskelgruppe: Deltoides, Biceps, Brachialis internus und Supinator longus; demnächst Mm. supra- und infraspinatus, latiss. dorsi, teretes, pectoralis maior; sodann das Gebiet des Nerv. radialis; am wenigsten die vom Nerv. medianus und ulnaris versorgten Muskeln.

Fibrilläre Muskelzuckungen in den atrophischen Muskeln, fortwährende wogende, unwillkürliche Bewegungen in den Fingern. Anästhesie, Analgesie und Thermanästhesie besteht in folgenden Gebieten: N. axillaris, Nvi. supraclaviculares, N. cut. brachii post. und externus, N. radialis, ulnaris und medianus. Die Sehnenreflexe fehlen.

Diagnose: traumatische Lähmung des Plex. brachialis. Aus der Abnahme des Grades der Lähmung von oben nach unten ist anzunehmen, dass das Trauma hauptsächlich die mittleren und oberen Stämme des Plexus getroffen und die unteren ziemlich verschont hat. Damit übereinstimmend ist der Sensibilitätsbefund.

Da nach Verlauf einer so langen Zeit noch keine Spur von Regeneration zu bemerken ist, muss eine Schädigung vorliegen, welche die Ueberbrückung der Läsionsstelle unmöglich macht, d. h. eine Dislokation der Stümpfe, wahrscheinlich verursacht durch die Wundheilungsvorgänge.

Operation am 9. II. 93, 3 Monate, 10 Tage nach der Verletzung, (Geh.Rat Czerny): Sekundäre Nervennaht. Zunächst hackenförmiger Schnitt vom hinteren Rande des Kopfnikers herunter zur Clavicula, nach innen und unten konvex. Freilegung des Plexus brachialis, von dem der unterste Zweig intakt, während die drei oberen Stämme, zu kolbiger Anschwellung verdickt, hinter den Proc. transvers. zwischen den Musc. scaleni ver-

schmälernd sich inserieren, in Narbenmasse gebettet. Zuerst wurden zwei kurze Stümpfe gefunden: die Auffindung des dritten centralen Stumpfes gelang erst nach genauer Durchsuchung der Narbenmasse. Das Auffinden der peripheren Stümpfe war ziemlich schwierig. Es wurde die Clavicula nach aussen von der Mitte durchsägt, in der Meinung, dass die Stümpfe sich peripher unter dieselbe zurückgezogen hätten. Zuletzt wurden sie in der oberen Narbenmasse $3^1/_2$ cm unterhalb der centralen Stümpfe aufgefunden. Die Stümpfe wurden central und peripher mit feiner Schere geglättet, sahen aber auf dem Durchschnitt noch immer etwas gelatinös aus. Sie wurden mit drei neurotischen und drei darüberliegenden paraneurotischen Catgutnähten und mit Hagedorn-Nadeln vereinigt. Die Spannung war recht bedeutend und konnte nur durch Beugung des Kopfes nach links Vereinigung erzielt werden. Recht mühsame Operation, gut zwei Stunden dauernd. Die Clavicula wurde mit Elfenbeinzapfen vereinigt, Catgutnaht des Periostes, Jodoformdochttamponade, Hautseidennähte.

Am 5. V. 93 wurde Patient durch Herrn Prof. Hoffmann untersucht: Noch komplete Lähmung der oberhalb des Ellbogengelenks gelegenen, von früher her bekannten gelähmten Muskeln, ferner der Supinator long.; komplete EaR. In den Extensoren des Oberarms ist die direkte faradische Erregbarkeit mit starken Strömen vorhanden. Am Vorderarm besteht Parese der Extensoren, besonders des Extensors des 3. und 4. Fingers; die Flexoren am Vorderarm sind besser und kräftiger. Die kleinen Handmuskeln sind alle paretisch, die vom Nerv. ulnaris versorgten auch atrophisch. Mit Ausnahme der Flexoren am Vorderarm besteht in den paretischen Muskeln partielle EaR. Die Sensibilität zeigt Störungen in der früheren Ausdehnung, der Grad der Störung ist vielleicht vermindert, wenigstens nach Angabe des Kranken. — Am 21. VII. 93 ergiebt die Untersuchung dieselben Verhältnisse wie am 5. V. 93. — Nach Angabe des Patienten am 2. X. 99 trat ganz allmählich eine Besserung ein; auf Einzelheiten erinnert er sich nicht mehr.

Endstatus am 2. XII. 99: Kräftiger, gesunder Mann. Fingerbreit über der Clavicula im l. unteren Halsdreieck eine parallel der Clavicula verlaufende, 4 cm lange, 1 cm breite, ziemlich flache Narbe, deren äusseres Ende sich schräg nach abwärts über das äussere Drittel der Clavicula in Richtung gegen die Achselfalte zu fortsetzt. Dieser Abschnitt der Narbe ist 8 cm lang und weniger breit. Bei Druck auf die Narbe hat Patient ein Gefühl von Ameisenlaufen in der linken Hand, namentlich in den drei ulnaren Fingern. Noch empfindlicher ist eine Stelle der vorderen Brustwand in Gegend der 2. l. Rippe; bei Druck hierauf spürt Patient ein Brennen im ganzen Arm und in den Fingern. Die linke Schulter und der ganze linke Arm sind bedeutend magerer gegenüber rechts. Der Arm zeigt nicht das ausgeprägte Muskelrelief wie rechts, alle Kontouren sind mehr gerundet.

Umfänge:	Oberarm:	in Höhe der Axilla	r. 36,3 l. 31,0 cm
		in der Mitte	r. 35,3 l. 30,1 cm
	Vorderarm:	im oberen Drittel	r. 30,5 l. 26,8 cm
		10 cm oberhalb des Handgelenks	r. 22,7 l. 20,3 cm
		Handgelenk	r. 19,2 l. 18,3 cm
		Hand über die Capit. metac. 2.—5.	r. 23,8 l. 22,5 cm

Die Finger der linken Hand sind in ihren sämtlichen Glieder durchschnittlich 1 cm an Umfang geringer als rechts. Die kleinste Differenz 0,6 cm zeigt die Grundphalanx des Daumens, die grösste Differenz 1,4 cm zeigen die zweiten Phalangen von Daumen und Mittelfinger.

	I. Phalange	II. Phalange	III. Phalange.
Daumen	r. 8,1 l. 7,5	r. 7,2 l. 5,8	
Zeigefinger	r. 8,5 l. 7,5	r. 7,0 l. 6,1	r. 6,1 l. 5,1
Mittelfinger	r. 8,1 l. 7,3	r. 7,5 l. 6,1	r. 6,4 l. 5,3
Ringfinger	r. 7,8 l. 6,8	r. 6,7 l. 5,9	r. 5,9 l. 5,0
Kleinfinger	r. 7,2 l. 6,1	r. 6,0 l. 4,8	r. 5,4 l. 4,5

Motilität: M. pectoralis maior: Aktive Kontraktion möglich; die aktive Exkursion geschieht nur in der halben Ausdehnung wie rechts, die Kraft ist bedeutend geringer. Herabgesetzte elektrische Erregbarkeit, KaS annähernd = AnS, Zuckung kurz.

M. deltoides: Stark atrophisch. Abduktion des Armes aktiv bei fixiertem Schultergürtel nur in geringem Grade möglich, dabei deutliche Kontraktion des Deltoides. Bei nicht fixierter Schulter wird die Abduktion durch Heben der Schulter vergrössert. Passiv gelingt die Abduktion bis 50° leicht, von da an bis ca 85° unter Widerstand (bei fixierter Scapula). Elektrisch sind alle drei Portionen des Deltoides nachweisbar, zeigen starke Herabsetzung der Erregbarkeit, aber galvanisch kurze Zuckung; KaS > AnS; in der mittleren Portion KaS = AnS.

M. teres minor: scheint vorhanden zu sein, ohne EaR, nicht sicher vom Teres maior zu trennen.

M. supraspinatus und infraspinatus: Fossa supra- und infraspinatagegend abgeflacht, ntl. die Gegend der Fossa infraspinata. Aktive Aussenrotation = 0; passive Aussenrotation gegenüber links beschränkt. Kontraktion durch Palpation nicht feststellbar, auch elektrisch nicht.

M. teres maior: funktionsfähig; er zeigt herabgesetzte Erregbarkeit, keine EaR.

M. subscapularis: Die aktive Innenrotation l. nicht so weit möglich, als r. Es gelingt nicht, sicher festzustellen, ob dieselbe ohne Pectoraliswirkung möglich ist, der sich dabei kontrahiert.

M. latiss. dorsi: Funktionsfähig, aber wie Pectoralis maior bedeutend schwächer. Herabgesetzte elektr. Erregbarkeit, kurze galvanische Zuckung, KaS > AnS.

Ellbogengelenk: Beugung: Aktive Beugung des Vorderarms ist

möglich, kann aber nur ausgeführt werden, wenn Patient den Arm, der in Ruhestellung etwas nach innen rotiert ist, zugleich abduciert, da sonst der Körper die Exkursion hindert. Die aktive Beugung ist links bis zu einem spitzen Winkel von ca. 75° möglich, rechts bis 40°. Gute Kontraktion des Biceps, auch die Kontraktion des Coraco-brachialis ist palpabel. Der Brachialis internus ist faradisch isoliert zu erregen. Der Supinator longus springt links bei seiner Prüfung gut vor, ist aber von bedeutend geringerem Volumen. Die Beugekraft ist links bedeutend schwächer als rechts. Im Biceps besteht herabgesetzte el. Erregbarkeit, die Zuckung ist kurz, KaS > AnS. Im Sup. longus ebenfalls herabgesetzte Erregbarkeit, kurze Zuckung, aber AnS > und ruckartiger als KaS; dasselbe Verhalten auch rechts, wenn auch nicht so ausgeprägt. Streckung: Aktive Streckung des l. Vorderarms l. bis ca. 175° möglich, r. bis 180°; passiv auch links völlig möglich. Gute Kontraktion des Triceps. Die Kraft ist bedeutend geringer als rechts. Elektrisch besteht herabgesetzte Erregbarkeit, keine EaR. Pronation: In der Grösse der Exkursion besteht zwischen r. und l. kein Unterschied; die Kraft ist links bedeutend schwächer. Supination: Bei gestrecktem Vorderarm geht die Exkursion nicht über die Mittelstellung hinaus, passiv nur in geringem Grade unter Widerstand und Spannungsgefühl in der Gegend des Pronator teres. Bei gebeugten Vorderarm gelingt die Supination weit über die Mittelstellung hinaus, wenn auch nicht so ausgiebig wie rechts. Kraft bedeutend schwächer.

Handgelenk: Beugung: aus Horizontalstellung ist die Beugung der Hand l. nur ca. 35°, r. 50° möglich, Passiv gelingt sie l. so weit wie r., aber unter Spannung. Streckung: Exkursionsgrösse r. = l., Kraft bedeutend geringer. Gute Kontraktion des Extensor carpi radialis und ulnaris. Adduktion und Abduktion: Die Exkursion zeigt keinen Unterschied; die Hand wird aber zugleich dorsal extendiert; reine Ab- und Adduktion ist nur mit Anstrengung möglich. Kraft links bedeutend geringer.

Finger 2.—5. Bei Streckung der Finger tritt zugleich eine Dorsalflexion des Handgelenkes ein; ohne diese ist völlige Fingerstreckung nicht möglich. Faustbildung ist links vollständig möglich, verursacht aber etwas mehr Anstrengung wegen Spannungsgefühl auf der Rückseite des Unterarms.

Grundphalangen: Eine Streckung sämtlicher Grundphalangen ist möglich; die zweite wird vollständig, die fünfte nahezu vollständig gestreckt, die 3. und 4. blieben merklich zurück. Die Kraft ist am Zeigefinger am besten, etwas geringer am 5. Finger, sehr gering am 3. und 4. Finger. Die Beugung geschieht mit guter Exkursion; die Kraft ist gut, etwas schwächer als rechts. Mittelphalangen: Exkursionsgrösse r. = l., Kraft links bei Streckung bedeutend schwächer; Beugekraft gut, der von rechts nur wenig nachstehend. Endphalangen: Die Grösse der Exkursion zeigt keinen Unterschied. Die Kraft ist schwächer, stärker abgeschwächt

in den Extensoren als bei Beugung; die Schwäche bei Beugung ist zum grossen Teil auf Schmerzhaftigkeit im Interphalangealgelenk zurückzuführen. Die Ab- und Adduktion der Finger geschieht mit ziemlich guter Exkursion, aber geringerer Kraft. Gute Kontraktion der Interossei.

Daumen: Extension und Abduktion gut; gutes Vorspringen der langen Sehnen. Die Flexion der Grund- und Endphalange geschieht mit guter Exkursion und Kraft; die Exkursion der Opposition ist r. und l. dieselbe, doch ist eine Berührung nur mit dem 2. und 3. Finger möglich, da die beiden letzten nicht genügend adduciert werden können. Die Kraft ist etwas geringer. Die Adduktion geschieht mit guter Exkursion; die Kraft ist schwächer. Gute Kontraktion der Thenar- und Hypothenarmuskulatur.

Dynamometer: r. 24 kg, l. 44 kg.

Sensibilität: In den gelähmt gewesenen Hautgebieten von Brust Schulter, Oberarm und Unterarm besteht eine mässige Herabsetzung der Sensibilität in allen Qualitäten. An der Hand ebenfalls Herabsetzung, stärker an Daumen und Zeigefinger als an den drei ulnaren Fingern. Am stärksten betroffen sind die Endphalangen des Zeige- und Mittelfingers ebenfalls für alle Qualitäten. Die Empfindung für warm ist verlangsamt, an einzelnen Stellen wird warm erst nach 10—15 Sekunden empfunden (Endphal. des Zeige- und Mittelfingers). Empfindung für kalt viel weniger herabgesetzt.

Hie und da hat Patient spontanes Stechen, namentlich in der linken Brust und im oberen Drittel des linken Oberarms. Im Daumen sollen oft Adduktionskrämpfe eintreten, mit Abziehen des Daumens schwindend.

Vasomotorisches und trophisches Verhalten: Bei Regenwetter, auch im Sommer, soll die Hand anschwellen, bei niederer Temperatur leicht kalt und steif werden, so dass Patient die Finger dann nicht zur Faust schliessen kann. Die Finger haben ein zugespitztes Aussehen. Die Haut ist leichter verletzlich, soll auch sehr empfindlich sein gegen Sonnenstrahlung, Wunden sollen schlechter heilen. Die Haut der l. Hand, ntl. an Mittel- und Endphalangen, zeigt geringere Faltung. „Fleisch“ mit den Nägeln vorwachsend, namentlich an Daumen und Zeigefinger. Die Nägel der linken Hand sind spröder, sie sollen rascher wachsen. Am Daumennagel bestehen radial von der Mitte zwei Längsreihen ganz flacher, kleiner Buckel in Perlschnurform.

Gebrauchsfähigkeit des Armes: beschränkt; diejenigen Hantierungen sind unmöglich, die eine stärkere Abduktion des Armes erfordern.

Resultat: In physiologischem Sinne: Wiederherstellung der motorischen Leitung in allen durchtrennt gewesenen Nerven (Thorac. ant., Axillaris, Subscapul., Musculo-cut., Radialis), ausser dem Nerv. suprascapularis (M. supra- und infraspinatus). Ob eine Leitungswiederherstellung für den Teres minor und subscapularis stattgefunden hat, ist nicht ganz sicher, aber wahrscheinlich. Noch vorhandene Störungen sind: Kraft-

verminderung; passive Hemmungen, bei Supination durch Verkürzung des Pronator teres, bei Beugung der Hand durch Verkürzung der Vorderarmstrecker. Mitkontraktionen im Radialisgebiet; ferner sensible, vasomotorische, trophische Störungen etc.

In praktischer Hinsicht: Wenn auch die Gebrauchsfähigkeit des Armes eine beschränkte ist, so ist doch der Gewinn durch die Operation (Herstellung der Radialismuskulatur, Möglichkeit der Vorderarmbeugung, Adduktion und geringer Abduktion des Armes) für den Patienten ein sehr erheblicher.

Ueber einen ähnlichen Fall von Naht des Plexus brachialis hat Wölfler[1]) berichtet. Es handelte sich um einen 27jährigen Knecht, der durch eine Stichverletzung in den Hals am 7. X. 94 eine Erb'sche Lähmung davongetragen hatte und am 6. II. 95 zur Operation kam. Es zeigte sich dabei auch der Accessorius durchtrennt, sowie der Phrenicus. Der Plexus brachialis selbst erschien zwischen den beiden Scaleni, 3 cm entfernt von seinem Austritt aus den Intervertebrallöchern, durch eine ca. 2 cm lange derbe Narbenmasse unterbrochen; das centrale Ende beträchtlich verdickt. Nach Excision der Narbenmasse wurden die Stümpfe des 5. und 6. N. cervicalis durch paraneurotische Naht vereinigt, was nur durch Heben der Schulter und seitliches Neigen des Kopfes möglich war. Es wäre wünschenswert, das Endresultat dieses Falles zu kennen, schon deshalb, weil hier paraneurotisch genäht wurde, während im Czerny'schen Falle die kombinierte Nahtmethode zur Anwendung kam. Die Schwierigkeit der Vereinigung der Nervenenden scheint in beiden Fällen die gleiche gewesen zu sein.

Der oben mitgeteilte Fall regt an, einen kurzen Vergleich zu ziehen zwischen den drei Fällen von Plexus brachialis-Lähmung, die in dieser Arbeit zur Mitteilung kamen: Alle drei haben gemeinsam, dass durch das Trauma eine Läsion gesetzt wurde, die in allen Fällen am stärksten die dem Trauma am meisten ausgesetzten oberen Nervenstämme des Plexus betraf und hier wieder vor allem — wenigstens ist dies in den Fällen Giessler und Lang festgestellt — die zusammengehörige Muskelgruppe Deltoides, Biceps, Brachialis internus, Supinator longus. Die Wirkung des Traumas erstreckte sich in allen drei Fällen in die Tiefe auf alle Plexusstämme, denn in allen drei Fällen war anfangs eine komplete oder fast komplete Lähmung des Armes vorhanden, aber die Intensität der Wirkung in die Tiefe auf die unteren, dem Medianus, Ulnaris und zum Teil dem Radialis entsprechenden Stämme war eine verschiedene: Am oberflächlichsten

1) Prager med. Wochenschr. Bd. 20. 1895.

war die Läsion im Falle Giessler; hier hat schon nach einer Zeit von 6 Wochen die Besserung eingesetzt und die tiefer liegenden Stämme haben sich vollkommen erholt. Es kann hier nur eine vorübergehende, leichte Kompression dieser Stämme stattgefunden haben, was auch aus dem Sensibilitätsbefund hervorgeht. Dann folgt Fall Lang, wo erst nach 9 Wochen die Erscheinungen eines Rückgangs der Lähmung sich zeigten; zugleich erfolgte dieser Rückgang nicht so weit wie im ersten Fall: Das Radialisgebiet zeigte sich schwerer geschädigt. Für das Medianus- und Ulnarisgebiet dürfen wir auch hier eine Kompression ohne Untergang und Zerstörung der Achsencylinder annehmen. Am schwersten endlich war das Trauma im Falle Schuler, wo überhaupt kein spontaner Rückgang der Lähmung erfolgte.

Was die Operation betrifft, so war am erfolgreichsten die Naht, doch dürfte auch im Falle Schuler, wenn Patient sich einer längeren Nachbehandlung unterzogen hätte, ein grösserer Erfolg vorliegen, da die Leitungsfähigkeit sich wiederhergestellt zeigte. Bemerkenswert ist, dass in allen drei Fällen der M. infraspinatus an der Lähmung beteiligt war.

Endresultate der Nervennaht.

Im Folgenden möchte ich nun versuchen, auf Grund der mitgeteilten Fälle, für den ersten Abschnitt zugleich unter Benutzung brauchbarer Angaben der Litteratur, ein Bild zu entwerfen von dem, was wir als Endresultat der Nervennaht zu erwarten haben, ausschliesslich der Fälle von Plastik und speciell mit Berücksichtigung der oberen Extremität, die ja fast allein in Betracht kommt.

Wohl hat man in mehrfachen Arbeiten sich bemüht, statistisch die Erfolge der Nervennaht festzulegen. Ich nenne hier die beiden letzten deutschen Statistiken: die von Schmitt[1]), der 129 bis zum Jahre 1890 beschriebene Fälle von Nervennaht zusammenstellte, sodann die Dissertation von Bank[2]), der mit guter Berechtigung eine grosse Zahl von Fällen der Schmitt'schen Tabelle als für die Berechnung des Enderfolges als unbrauchbar ausschied und, unter Benutzung weiterer Fälle der Litteratur, über 66 brauchbare Fälle verfügte. Allein abgesehen davon, dass auch die Bank'sche Statistik heute einer Erweiterung fähig ist, hat auch die Frage nach dem Grad der Wiederherstellung der Function aus Mangel an geeigneten

1) Gottfried Schmitt. Ein Beitrag zur Kasuistik der Nervennaht. Diss. Würzburg 1893.

2) Joseph Bank. Ueber die Enderfolge der Nervennaht. Diss. Kiel 1893.

Veröffentlichungen zu keiner einheitlichen Anschauung geführt.

Die erste Aufgabe wird es sein, festzustellen, in welcher Zahl von Fällen nach Ausführung der Nervennaht überhaupt ein Erfolg eintritt.

Hierbei wird es sich zunächst fragen, welche Fälle wir als massgebend für unsere Berechnung ansehen können, um zu einem möglichst objektiven Resultate zu gelangen. Es sind in Bezug hierauf natürlich nur solche Veröffentlichungen verwertbar, aus denen sicher hervorgeht, ob das Resultat ein positives oder negatives war; ein Satz, dessen Uebersehen zu einer Reihe falscher Schlüsse und unbrauchbarer Berechnungen geführt hat. Dann aber ist es wahrscheinlich, dass, wenn wir unserer Berechnung die Resultate aller in der Litteratur veröffentlichten Fälle von Nervennaht zugrundelegen, wir dann kein klares Bild der thatsächlichen Verhältnisse erhalten werden; wir wissen dann eben nur, wie die Erfolge in den in der Litteratur mitgeteilten Fällen sind, Fälle, die deshalb in ihrer Gesamtheit nicht massgebend sind, weil a priori anzunehmen ist, dass es vorzugsweise die günstigen Resultate sind, welche einer Veröffentlichung für wert erachtet werden. Die erste Forderung wird leicht zu erfüllen sein durch eine kritische Auswahl der zu benutzenden Fälle nach den Grundsätzen, die weiter oben (S. 441 ff.) eine eingehende Besprechung erfahren haben. Schwieriger dagegen ist die Vermeidung des zweiten Punktes. Wir werden uns unserem Ziele offenbar bedeutend nähern, wenn wir als Grundlage für unsere Berechnungen nur solche Arbeiten heranziehen, in denen jedesmal eine grössere Serie von Fällen zur Veröffentlichung kam und von denen anzunehmen ist, dass die Mitteilung ohne Rücksicht auf den Erfolg stattgefunden hat.

Von diesen Gesichtspunkten ausgehend habe ich versucht vorzugehen, und es standen mir hier folgende Veröffentlichungen zu Gebote: Jacobi[1]): 15 Fälle, Gleiss[2]): 10 Fälle[3]), Lehrmann[4]): 12 Fälle, Heinrich[5]): 13 Fälle, Schillings[6]): 14 Fälle. Da sich aber von diesen 64 Fällen nur 24 als für den Enderfolg brauchbar erwiesen, einschliesslich der fast sämtlich verwertbaren, durch Gleiss nach-

1) H Jacobi. Ueber Nervennaht. Dissert. Göttingen 1892.

2) Wilh. Gleiss. Beiträge zur Nervennaht. Diese Beiträge. Bd. X S. 386.

3) Ausschliesslich eines die untere Extremität betreffenden Falles.

4) A. Lehrmann. Ueber die Resultate der Nervennaht. Diss. Halle 1894.

5) S. Heinrich. Zur Kasuistik der Nervennaht. Diss. München 1895.

6) C. J. Schillings. Ueber die Nervennaht bei der Verletzung peripherer Nerven. Dissert. Bonn 1897.

untersuchten Fälle der Bruns'schen Klinik, so habe ich zunächst von der Heranziehung dieser Fälle ganz abgesehen und allein die vorliegenden Fälle der Czerny'schen Klinik zur Prüfung der aufgeworfenen Frage benutzt.

Es zeigte sich hierbei, dass die oben geäusserten Bedenken, dass die seitherigen Berechnungen des Enderfolges zu günstige sein könnten, nicht zu Recht bestehen oder nur von ganz untergeordneter Bedeutung sind: unter 26 Nervennähten (Fall Nr. 5, in welchem eine Nervenplastik ausgeführt wurde, ist nicht mitzurechnen) sind 4 Misserfolge in physiologischem Sinne, 6 Misserfolge in Hinsicht auf den praktischen Erfolg zu verzeichnen, indem im Falle 20 wahrscheinlich eine Wiederherstellung der Leitung stattgefunden hat, aber die Folgen der Nervenverletzung dieser Herstellung keinen praktischen Wert beimessen lassen. Procentarisch berechnet ergibt sich hieraus eine Wiederherstellung der Leitung (ohne Rücksicht darauf, für wie viele Muskeln dieselbe stattgefunden hat) in 84,6 %, bezw. 77 %. Wenn nun auch diese Werte bei der verhältnismässig geringen Zahl von Fällen keine ganz unveränderlichen darstellen, so giebt doch die Erfüllung der oben angeführten Bedingungen eine Garantie dafür, dass sie dem wirklichen Verhalten möglichst nahe kommen und in einwandsfreier Weise den grossen Erfolg der Nervennaht festlegen.

Annähernd dasselbe Verhältnis finden wir, wenn wir die für den Enderfolg sicher brauchbaren Fälle der oben erwähnten 65 Nähte benutzen. Es sind folgende:

Litteratur	Alter, Geschlecht	Nerv	Art der Verletzung	Ort der Verletzung	Zeit der Naht	Erfolg
Lehrmann[1]). (Nr. 7).	15 J., Schneiderlehrlg.	Ulnaris (Medianus nicht sicher).	Fall in ein Fenster.	Beugeseite des unteren Drittels des linken Oberarms.	Einige Stunden nach der Verletzung.	Erfolgreich (Spreizen der Finger ausführbar).
dto. (Nr. 8).	53 J., Frau, Arbeiterin.	Ulnaris.	Glasverletzung (zerspringende Flasche).	Ueber d. r. Handgelenk.	„	Erfolgreich (Adduktion des 5. Fingers).

1) In Fall 1 (Lehrmann) von Durchschneidung des Med. und Ulnaris in der Ellbeuge muss ebenfalls eine Wiederherstellung der motorischen Leitung stattgefunden haben; allein es ist nicht zu entscheiden, ob dieselbe für einen von beiden Nerven und welchen oder ob sie für beide Nerven erfolgt ist.

Litteratur	Alter, Geschlecht	Nerv	Art der Verletzung	Ort der Verletzung	Zeit der Naht	Erfolg
Schillings. (Nr. 2).	33 J., Steinbrecher.	Radialis.	Sturz.	R. Oberarm (unt. Drittel).	Nach 43 Tagen.	Kein Erfolg.
dto. (Nr. 3).	29 J., Kaufmann.	Ulnaris (Median. nicht verwertbar).	Messerstich.	Beugeseite des l. Oberarms).	Nach ca. 3 Mon.	Erfolgreich (Spreizen der Finger).
dto. (Nr. 5).	7 J., Bäcker.	Medianus.	Glasscheibe.	Oberhalb des r. Handgelenkes.	Sogleich.	Erfolgreich.
dto. (Nr. 8).	17 J., Ackerers-tochter.	Ulnaris.	Sensenverletzg.	Mitte des r. Vorderarms.	Nach 20 Std.	„
dto. (Nr. 9)	31 J., Mann.	Medianus.	Zerschlagen einer Porzellanschüssel.	R. Vorderarm, Handgelenk.	Primär.	„
Jacobi. (Nr. 1).	Frau.	Radialis.	Messerstich.	L. Oberarm.	Nach 8 Wochen.	„
dto. (Nr. 2).	21 J., Dienstknecht.	Radialis.	Messerstich.	L. Oberarm.	Ca. 3 Monate.	„
dto. (Nr. 3).	25 J., Flösser.	Medianus.	Zerschlagen einer Glasscheibe.	Unteres Ende des r. Vorderarms.	Sec. nach 1 Jahr.	„
dto. (Nr. 6).	44 J.,	„	—	Handgelenk.	Nach $^1/_2$ Stunde.	„
dto. (Nr. 7).	26 J.,	„	Tent. suicidii.	„	Primär.	„
Heinrich. (Nr. 1).	26 J., Taglöhner.	„	Fall in Glasfenster.	Oberhalb des r. Handgelenks.	Nach 1 Tag.	Ohne Erfolg.
dto. (Nr. 2).	24 J., Zimmermann.	Radialis.	Stichverletzung.	Nähe der Ellbogens	„	Erfolgreich.
dto. (Nr. 4).	cand. jur.	Ulnaris.	Säbelhieb.	R. Vorderarm.	Primär.	„
dto. (Nr. 8).	19 J., Taglöhner.	Medianus	Stichverletzung.	R. Oberarm.	Sec. nach 30 Tagen.	„
Gleiss. (Nr. 8). (v. Bruns'sche Klinik.)	20 J., Hausknecht.	„	Fall in Flasche.	R. oberhalb des Handgelenks.	Primär.	„
dto. (Nr. 4).	18 J., Maler.	Radialis.	Verletzg. bei Operat. einer Osteomyelitis.	R. Oberarm.	Sogleich.	„
dto. (Nr. 5).	Krankenwärter.	„	Herabstürzend. Ast.	L. Oberarm.	Nach ca. 20 Tagen.	„

Litteratur	Alter, Geschlecht	Nerv	Art der Verletzung	Ort der Verletzung	Zeit der Naht	Erfolg
Heinrich. (Nr. 6).	10 J., Mädchen.	Radialis.	Stichverletzung.	R. oberhalb Ellbogengelenk.	Sekundär.	Erfolgreich.
dto. (Nr. 7).	Fabrikarbeiterin.	Medianus.	Messerverletzg.	R. oberhalb Handgelenk.	Nach ca. 7 Mon.	Kein Erfolg (nach Abtragung eines Neuroms erfolgreich).
dto. (Nr. 8).	8 J., Knabe.	Medianus Ulnaris.	Sensenverletzg.	Mitte des l. Oberarms.	1. nach ca. 1 J. 4 Mon.	Erfolglos.
					2. nach ca. $1^3/_4$ Jahren.	Med. erfolgreich. Uln. kein Erfolg.
dto. (Nr. 10).	23 J., Schuhmacher.	Radialis.	Stichverletzung.	L. Oberarmmitte.	Ca. 5 Monate.	Erfolgreich.
dto. (Nr. 11).	19 J., Schneider.	Ulnaris.	Messerstich.	R. Vorderarm am Ellbogen.	„	„

Unter diesen 28 Nervennähten finden wir 6 Misserfolge; eine Leitungswiederherstellung hat also in 78 % stattgefunden.

Im Anschluss hieran will ich noch einige Punkte von grossem Interesse berühren, zu deren Entscheidung zum Teil alle uns zur Verfügung stehenden verwertbaren Fälle herangezogen werden können, und führe daher zunächst noch eine Reihe von Fällen aus der Litteratur an, die mit zu den folgenden Berechnungen dienen sollen:

Litteratur	Alter, Geschlecht	Nerv	Art der Verletzung	Ort der Verletzung	Zeit der Naht	Erfolg
Neugebauer (Diese Beitr. Bd. 15).	15 J.,	Medianus.	Fall in Fensterscheibe.	Volarseite des Handgelenks rechts.	Nach 11 Mon.	Erfolgreich
dto.	10 J.,	Radialis.	Kompl. Fraktur.	Oberarm.	Sekundär.	„
Tornau. (l. c. S. 529)	25 J., stud. med.	Medianus Ulnaris.	Hiebverletzung.	Am r. Unterarm.	1. primär.	Medianus erfolgr. Ulnaris kein Erfolg.
					2. Sek. Naht des Uln. nach ca. 1 Jahr.	Erfolgreich.
Hacker (Wiener kl. W.-sch. 1894. S. 785).	—	Medianus.	Fall mit Glaskrug.	Oberarm.	Nach ca. $3^1/_2$ Mon.	Erfolgreich.

Litteratur	Alter, Geschlecht	Nerv	Art der Verletzung	Ort der Verletzung	Zeit der Naht	Erfolg
Hulke (Lancet1891).	—	Medianus Ulnaris.	Glasverletzung.	Handgelenksgegend.	Nach 6 Mon.	Kein Erfolg.
Claus (Centralbl. f. Chir. 1893. Nr. 39).	—	Radialis.	Fraktur.	Oberarm.	Nach 8Wochen.	Erfolgreich.
Finotti (Wiener med. W.-sch.1895).	—	„	„	„	Nach 9Wochen.	„
dto.	12 J., Knabe.	„	„	„	Nach 2 Mon.	„

Zunächst soll die Frage geprüft werden, ob in der Zahl der Erfolge ein Unterschied besteht zwischen primärer und sekundärer Naht.

Die Czerny'sche Statistik ergiebt hier folgende Werte:

Unter 8 primären Nähten 1 erfolglos
„ 14 sekundären[1]) „ 3 „

also ein Ueberwiegen des Erfolges bei primärer Naht.

Dasselbe Verhalten zeigen die oben angeführten 38 Nähte:

Unter 14 primären Nähten 2 erfolglos
„ 24 sekundären „ 7 „

Demgegenüber fand nun Bank in seiner Statistik ein günstigeres Verhalten der sekundären Naht:

Unter 28 primären Nähten 7 erfolglos
„ 37 sekundären „ 4 „

Eine Vereinigung dieser Reihen ergiebt:

Unter 50 primären Nähten 10 erfolglos = 20 %
„ 75 sekundären „ 14 „ = 18,8 %

also einen geringen Unterschied zu Gunsten der sekundären Naht.

Daraus nun aber auf eine bessere Regenerationsfähigkeit der Nerven bei sekundärer Naht zu schliessen, wäre nicht angebracht, wenn wir bedenken, dass zur primären Naht alles kommt, was überhaupt genäht werden kann, während bei der sekundären Naht von vornherein eine Auswahl der Fälle stattfindet; ferner, wenn wir erwägen, dass bei der primären Naht der Wundverlauf leichter Komplikationen ausgesetzt ist, indem die sekundäre Naht unter dem

1) Ausschliesslich des Falles Nr. 18, der, wie sich nachträglich herausstellte, identisch ist mit dem alten Simon'schen Falle (Deutsche Zeitschr. f. prakt. Medicin 1886; Bank Nr. 6), dessen Beibehaltung aber wünschenswert erschien.

Schutz der Asepsis erfolgt, während es bei der primären Naht nicht immer gelingt, durch Antisepsis die Eiterung fernzuhalten. Dass diese von Einfluss auf den Erfolg ist, lehrt die Durchsicht der Kasuistik; es zeigt sich, dass bei den erfolglosen Fällen in einer erheblich grösseren Zahl von Fällen Eiterung vorausgegangen ist als in Fällen mit Erfolg. Ohne Zweifel wird also eine vorhandene Eiterung die Prognose trüben; doch sind Fälle bekannt, wo trotz starker Eiterung ein Erfolg eintrat. Dass die Eiterung eines der Momente ist, welche, wie überhaupt den Erfolg der Naht, so insbesonders denjenigen der primären Naht gegenüber der sekundären beeinträchtigen, das zeigt auch die vorliegende Statistik, indem in den primären erfolglosen Fällen (Wetzel Nr. 11, ferner im Fall Nr. 21 nach Bericht des Arztes) Eiterung vorlag, während in den sekundären erfolglosen Fällen (Rabe Nr. 15, Rittinger Nr. 19, F. Nr. 21) die Heilung stets p. p. erfolgte.

Eine zweite zu untersuchende Frage, die meines Wissens noch keine Prüfung gefunden hat, ist die, ob etwa die einzelnen Nerven prognostisch sich verschieden verhalten. Es zeigte sich hier, dass in der That ein solcher Unterschied besteht, mit dem wir bei der Beurteilung der Prognose rechnen müssen:

Nähte	Radialis	Medianus	Ulnaris
Nähte der Czerny'schen Klinik.	8, darunter 0 erfolglos.	9, darunter 4 erfolglos.	4, darunter 0 erfolglos.
Nähte der Bank'schen Statistik.	22, darunter 3 erfolglos (Nr. 12, 31, 57).	26, darunter 4 erfolglos (Nr. 60, 21, 52, 61).	17, darunter 4 erfolglos (Nr. 21, 61, 25, 55).
Weitere Nähte der Litteratur.	12, darunter 1 erfolglos.	15, darunter 4 erfolglos.	11, darunter 4 erfolglos.
Summa	42, darunter 4 erfolglos.	50, darunter 12 erfolglos.	32, darunter 8 erfolglos.

Zur Statistik: Ich bin mir wohl bewusst, dass in der Bank'schen Statistik noch eine Reihe von Fällen als erfolgreich vorhanden sind, welche den Anforderungen, welche man an einen sicheren Beweis des Erfolges zu stellen berechtigt ist, nicht entsprechen (Tornau l. c. führt dieselben an). Wenn ich trotzdem von der Streichung dieser Fälle abgesehen habe, so geschah dies hauptsächlich in der Erwägung, dass dadurch nichts erreicht wird, denn es werden durch die Streichung wieder andere Fehlerquellen eingeführt, indem wohl im Verhältnis zu viele Fälle auszuschliessen sind, welche keinen sicheren Schluss erlauben, aber doch in ihrer grössten Zahl erfolgreich sein mögen, während umgekehrt bei den erfolglosen Fällen man sich mit kurzen Mitteilungen begnügt. Damit mag es auch zusammenhängen, dass der erwartete geringere Erfolg in den Czerny'schen Fällen nicht gefunden wurde. In Hinsicht auf die Serien von Fällen dagegen, die uns nach obigen Ausführungen

allein ein Mittel an die Hand geben, ein Urteil über den thatsächlichen Erfolg der Nervennaht zu gewinnen, mussten, um zu einwandsfreiem Resultat zu gelangen, alle nicht ganz einwandsfreien Fälle ausgeschieden werden. Auf allgemeine Mitteilungen konnte dabei bei der Menge der möglichen Täuschungen, von denen auch eine Reihe von Beispielen in der Litteratur bekannt sind, kein Gewicht gelegt werden. Auch Mitteilungen wie: „Hand zum Schreiben brauchbar" können nicht als sicherer Beweis der Leitungswiederherstellung gelten; ich verweise hier auf den Fall Deckert, der trotz hochgradiger Affenhandstellung mit seiner rechten Hand schreibt.

Ich habe die Berechnungen nach Nervenstämmen ausgeführt in Rücksicht auf den oft verschiedenen Erfolg für die verschiedenen durchtrennt gewesenen Nerven in einem Fall, später, wenn zahlreichere Beobachtungen vorliegen, wird man ausserdem eine Gruppierung nach Fällen vornehmen können.

Die Radialisnaht zeigt also die günstigste Prognose, einen Erfolg von circa 93% der Fälle, während andrerseits die Medianus- und Ulnarisnaht sich ungünstiger als der Mittelwert stellt.

Worin liegt nun dieses Verhalten begründet? Dürfen wir etwa diese Verschiedenheit auf einen Unterschied im Verhalten der Nervenregeneration zurückführen, indem wir schliessen — Medianus und Ulnaris werden in der überwiegenden Zahl von Fällen in der Gegend des Handgelenkes durchschnitten, der Radialis fast nur am Oberarm —, dass die Regenerationskraft bei einer Verletzung, die näher dem Centrum erfolgt, eine grössere sei? Es sind rein lokale Momente, welche die Prognose in dieser Weise beeinflussen, was wir sogleich erkennen, wenn wir die Fälle in der Weise trennen, dass wir diejenigen Verletzungen, bei denen nur ein Nerv, und die, bei denen mehrere Nerven durchtrennt wurden, gesondert betrachten.

Zahl der durchtrennten Nerven	Radialis	Medianus	Ulnaris
1 Nerv.	Unter 41 Fällen 4 erfolglos.	Unter 35 Fällen 4 erfolglos.	Unter 18 Fällen 2 erfolglos.
Mehrere Nerven.	Unter 1 Fall 0 erfolglos.	Unter 15 Fällen 8 erfolglos.	Unter 14 Fällen 6 erfolglos.

Wir sehen also, dass, während im ersten Fall, wo nur ein Nerv durchschnitten wurde, in der Prognose der verschiedenen Nerven kein wesentlicher Unterschied mehr sich zeigt, bei der Durchschneidung mehrerer Nerven in einem Fall — ausschliesslich Medianus und Ulnaris kommen hier in Betracht — die Prognose bedeutend ungünstiger sich gestaltet hat. Wir können nun annehmen, da im allgemeinen, wenn zwei Nerven durchschnitten sind, auf eine grössere Verletzung zu schliessen ist, dass die Grösse der Nebenverletzung den Grund zu diesem ungünstigen Verhalten der gleichzeitigen Durch-

trennung von Medianus und Ulnaris abgiebt. Je grösser die Verletzung ist, umso grösser wird die Gefahr der Infektion sein, umso grösser auch die Gefahr der Narbenbildung, der Defektbildung am Nerven, umso später sind aktive und passive Bewegungen möglich; alles Momente, von denen wir wissen, dass sie den Erfolg beeinträchtigen können. Auch die Stelle der Verletzung ist vielleicht von einigem Einfluss: Medianus und Ulnaris werden, wie schon hervorgehoben, in der bei weitem grössten Zahl von Fällen in der Handgelenksgegend durchschnitten; hier ist durch Bewegungen leichter ein Versagen der Naht zu befürchten, als bei Radialisverletzungen, die fast nur am Oberarm stattfinden und hier mit Vorliebe im mittleren Drittel, wo der Nerv durch seinen Verlauf am Knochen gleichsam geschient erscheint.

Von grossem Interesse ist noch eine dritte Frage, ob etwa der Technik der Operation ein Einfluss auf den Erfolg zuzuschreiben ist. Tillmanns fand in seiner Arbeit „Ueber Nervenverletzungen und Nervennaht“ [1]), dass bei den indirekten, paraneurotischen Nähten (7 Fälle) ein besseres Resultat erzielt wurde, als bei den direkten Nervennähten (35 Fälle). Er selbst empfiehlt die Combination beider Methoden. Zu einer einheitlichen Anschauung in dieser Hinsicht ist man auch heute noch nicht gelangt. Köllikers [2]) Ansicht (1890) ist folgende: „Wir sind also der Ansicht, dass keine der beiden Methoden der Nervenvereinigung den absoluten Vorzug verdient, und empfehlen wir die direkte Naht dann, wenn die Nervenenden nur unter Spannung adaptiert werden können, die indirekte aber dann, wenn die Nervenstümpfe ohne Spannung mit einander in Berührung zu bringen sind.“ Ich führe ferner hier die Worte Wölflers an: „Welche Resultate die mittelbar vereinigende Naht giebt, und welche Technik der mittelbaren Vereinigung als die relativ beste anzusehen ist, darüber müssen noch weitere Erfahrungen gesammelt werden.“

Eine Entscheidung in dieser Frage könnte herbeigeführt werden, wenn man aus allen erfolglosen Fällen von Nervennaht diejenigen ausschlösse, in denen irgend eine Ursache für den Misserfolg sich nachweisen liesse, wie Eiterung, Diastase der Nervenenden etc., und die Verteilung der verschiedenen Nahtmethoden auf den Rest der Fälle dann prüfte. Leider ist die Zahl dieser Fälle aber so gering,

1) Archiv für klin. Chirurg. 1881. Bd. 27.
2) Deutsche Chirurgie. Liefg. 24 b. 1890.
3) Prager med. Wochenschr. 1895.

dass eine Entscheidung auf diese Weise zur Zeit nicht in Aussicht steht. Auch die erfolgreichen Fälle wären zu benutzen; doch müsste dann einerseits auch der Grad des Erfolges genau bekannt sein; andererseits ebenfalls die lokalen Verhältnisse eine Berücksichtigung finden, damit nur gleichwertige Fälle mit einander verglichen würden.

Von einer anderen Seite noch liesse sich die aufgeworfene Frage prüfen, wenigstens für eine gewisse Klasse von Fällen. Wir wissen, dass die Eiterung den Erfolg gefährdet; wir könnten also feststellen, ob etwa bei den Fällen mit Eiterung ein Unterschied im Erfolg besteht, je nachdem die eine oder andere Methode der Naht zur Anwendung kam. Folgende Fälle mit Eiterung fand ich verzeichnet, in denen zugleich eine genaue Angabe der Nahtmethode sich fand:

Fall Notta 1875 (Bank, Nr. 5).	Medianus.	1 direkte Silbernaht (Erysipel).	Erfolgreich.
Fall Simon 1875 (Bank, Nr. 6).	Medianus, Ulnar. (Stichverletzung des Oberarms.	Direkte Seide- und Catgutnaht.	„
Fall Esmarch 1880 (Bank, Nr. 21).	Medianus, Ulnaris, Musculocut. (Stichverletzung des Oberarms).	Paraneurotische Catgutnaht.	„
Fall Braun. Tornau (Beitrag zur Kasuistik der Nervennaht. Diss. Königsberg 1898).	Ulnaris, Medianus.	1 direkte, 2 indirekte Catgutnähte (Angabe für Medianus fehlt).	Ulnaris erfolglos. Medianus erfolgreich.
Fall Czerny Nr. 4. S. 457.	Radialis.	4 neurotische Nähte.	Erfolgreich.

Wir sehen also hier ein Ueberwiegen zu Gunsten der direkten Naht. Obwohl nun die Zahl dieser Fälle zu gering ist, um einen Schluss zuzulassen, so fordern sie uns doch auf zur weiteren Prüfung der schon von vornherein wahrscheinlichen Annahme, dass durch die direkte Naht der Eiterung ein besserer Widerstand geleistet wird, zumal, da wir ja wissen, dass die Nervensubstanz sich sehr resistent gegenüber der Eiterung verhält; zugleich wirft sich hierdurch aber die Frage auf, ob nicht Seide dem Catgut vorzuziehen ist, wenn die Möglichkeit, dass bei der Verletzung zugleich eine Infektion der Wunde stattgefunden hat, in erheblicherem Grade vorliegt.

Dass bei vorliegender Eiterung die direkte Naht Nachteile gegenüber der paraneurotischen Naht habe, ist eine Befürchtung, die nach den oben angeführten Fällen nicht zutreffend scheint. Dass Seide dem Catgut gegenüber Nachteile habe, ist ebenfalls nicht bewiesen, denn dem von Neugebauer veröffentlichten Wölfler'schen Falle

von Facialisnaht, in welchem ein Tic convulsiv (leicht) zurückblieb, steht der Fall Braun[1]) gegenüber (Catgutnaht), wo im Medianusgebiet „tetanische" Muskelzuckungen in den drei ersten Jahren nach der Naht bestanden.

Wenn sich das vermutete Verhalten an einer weiteren Reihe von Fällen bestätigen sollte, dann müssten wir zum Schlusse kommen, dass die direkte Naht, resp. die noch sicherer erscheinende, von Tillmanns eingeführte Methode der kombinierten Naht, abgesehen von den Fällen, wo sie wegen Spannung der Nervenenden nötig ist, insbesondere da indiciert erscheint — falls keine Nachteile der direkten Naht in Bezug auf den Grad des Erfolges sich nachweisen lassen — , wo wir das Eintreten einer Eiterung in Betracht ziehen müssen, also in einer grossen Zahl primärer Nähte.

Bemerkenswert ist, dass unter den vorliegenden Czerny'schen Fällen ein Unterschied im Grad des Erfolges, insbesonders ein Nachstehen der direkten Naht sich nicht auffinden liess. Ich verweise hier auf die Fälle Heckmann (Nr. 4, Eiterung), Schröck Nr. 3, Bloch Nr. 1 und Rabe Nr. 15.

Nach dieser allgemeinen Betrachtung der Prognose der Nervennaht nur in Rücksicht darauf, in welcher Zahl von Fällen überhaupt eine Leitungswiederherstellung eintritt und der daran sich anschliessenden Prüfung einiger Fragen, komme ich jetzt zum zweiten Abschnitt, der Besprechung des Grades des Enderfolges auf Grund der vorliegenden Fälle der Czerny'schen Klinik, die, weil es sich um eine grössere Serie von Fällen handelt, wie oben begründet, uns ein möglichst getreues Bild der thatsächlichen Verhältnisse geben dürften. Als Mass für den Grad des Erfolges dienen uns die zurückgebliebenen Störungen, die, was die Nervenverletzung betrifft, wesentlich vierfacher Art sein können und uns demgemäss eine motorische, sensible, vasomotorische und trophische Prognose unterscheiden lassen. Hierbei wird es zweckmässig sein, die Störungen auf jedem dieser Gebiete zunächst von rein physiologischem Standpunkt aus zu betrachten und dann erst den praktischen Wert derselben abzuwägen. Denn das Gebiet der physiologischen Störungen wird natürlich weit umfassender sein und nur ein Teil derselben wird überhaupt eine praktische Bedeutung erlangen.

Ich beginne mit der Frage der Motilität und will hier, ätiologisch einteilend

1) L. c.

I. zunächst an Hand der vorliegenden Fälle die Störungen der aktiven Bewegung betrachten, soweit sie jeweils innerhalb desjenigen Muskels gelegen sind, der die in Frage kommende Bewegung ausführen soll.

Auf zweierlei Punkte ist hier zu achten, um ein Urteil über den Grad des Erfolges zu erlangen: auf die Grösse des Ausschlags der Bewegung und die Kraft, mit der dieselbe erfolgen kann.

Zunächst ist hervorzuheben, dass in einer Reihe von Fällen überhaupt ein Ausfall der zukommenden Bewegung für einzelne Muskeln sich zeigte, oder die betreffende Bewegung war ganz minimal nur möglich, so dass nicht ohne weiteres daraus auf die Funktionsfähigkeit des entsprechenden Muskels geschlossen werden konnte, sondern erst eine genaue Prüfung entscheidend war.

Die Ursachen, die einem solchen Bewegungsausfall zugrundeliegen, können verschiedener Art sein:

In einer Reihe von Fällen ist es in einzelnen Muskeln überhaupt nicht zur Leitungswiederherstellung gekommen. Solches beobachten wir unter den Radialisnähten in den Fällen Thoma (Ext. dig. communis. Ext. carpi ulnaris), Schott (Ext. carp. uln. und lange Daumenmuskulatur), Hartlieb (Ext. poll. long., Abd. poll. long.) und Eberle (Abd. poll. lg.); unter den Medianusnähten können wir den Fall Rabe hierher rechnen, wo vom Abd. brevis nur einzelne kleine Bündelchen nachweisbar waren, die partielle EaR zeigten, ferner gehört hierher Fall Deckert (Flexor profundus, Thenarmuskulatur); unter den Fällen von Ulnarisnaht finden wir solche Defekte im Fall Rittinger (Hypothenar), Deckert (Flex. profundus) und Kühni (Inteross. IV).

Für die zweite Gruppe von Fällen, wo bei wiederhergestellter Leitung nur eine minimale Bewegung für einzelne Muskeln möglich ist, müssen wir annehmen, dass entweder das Kontraktionsvermögen deshalb ein geringes ist, weil die anatomischen Vorbedingungen dazu im Muskel oder in den neugebildeten Nerven nicht vorhanden sind, oder wir müssen, wenn jene Bedingungen erfüllt sind, ein Verlernen der richtigen Innervation annehmen, ähnlich wie wir dies schon im Fall Schuler unter den Kompressionslähmungen beobachtet haben.

Unter den Radialisnähten gehören hierher die Fälle Bloch (Ext. carp. ulnaris), Thoma (Abduct. u. Ext. poll. brevis, wenn nicht fehlend), Schott (Ext. dig. communis), Hartlieb (Ext. carp. uln., Ext. poll. brevis); die Medianuslähmungen bieten keinen solchen Fall; dagegen zeigen in allen Fällen von Ulnarisnaht die Interossei, welche Mittelfinger, Ringfinger und Kleinfinger bewegen, das er-

wähnte Verhalten, indem eine seitliche Bewegung der betreffenden Finger durch diese Muskeln nie mehr als spurweise möglich ist; der Ausfall dieser Bewegungen beruht hier wohl darauf, dass der Patient es verlernt hat, die betreffenden Interossei einzeln in Thätigkeit zu setzen, da aus der oft guten Streckung der Mittel- und Endphalangen eine gleichzeitige Aktion derselben angenommen werden darf, wofür auch das Fehlen der Klauenhandstellung in den meisten dieser Fälle spricht.

Betrachten wir nun das Verhalten der Bewegungsdefekte, die nur zum Teil also auf einer fehlenden Leitungswiederherstellung beruhen, in Bezug darauf, ob einzelne Muskeln etwa in grösserer Zahl in Mitleidenschaft gezogen sind als andere.

Ueber das Verhalten der Radialismuskulatur in dieser Hinsicht (ausgeschlossen sind hier die Fälle Heckmann, Eberle und Dick, wo die Durchtrennung des Nerven sehr weit distalwärts erfolgte) giebt folgende Tabelle Aufschluss:

Gute oder annähernd gute Wiederherstellung der betreffenden Bewegung erfolgte im:	Extensor carpi radialis	5mal
	Supinator longus	4 „
	Ext. digit. communis	2 „
	Ext. carpi ulnaris	1 „
	Abd. pollicis	2 „
	Extens. pollicis	2 „

Wir sehen in diesen Zahlen eine Bestätigung des schon von Etzold[1]) aufgestellten Satzes, dass für die dem Centrum am nächsten gelegenen Muskeln die grösste Aussicht besteht, ihre Function wieder zu erlangen, was in Einklang steht mit der Annahme des Auswachsens des centralen Nervenstumpfes und unserer Vorstellung, dass, je länger ein Muskel von seiner nervösen Verbindung getrennt ist, um so hochgradiger in ihm die degenerativen Prozesse (Cirrhose) zur Ausbildung kommen. Die distal gelegenen Muskeln werden so, auch wenn sie, was nicht immer zutrifft (vgl. auch Fall Deckert, Thenarmuskulatur), vom auswachsenden Nerven erreicht werden, da infolge der längeren Unterbrechung der Leitung schwerer geschädigt, eine geringere Aussicht auf Wiederherstellung haben.

Dass dieses Verhalten bei den beiden anderen Nerven nicht so ganz zutrifft, liegt wohl darin begründet, dass es hier nicht allein Geltung besitzt, sondern dass ein zweites Moment modificierend ein-

1) E. Etzold. Ueber Nervennaht. Deutsche Zeitschrift für Chirurgie 1888. Bd. 29.

wirkt, der Einfluss der Wichtigkeit der Funktion und der dadurch bedingten verschiedenen Uebung; ein Einfluss, der deshalb nicht bei den Radialisfällen hervortritt, weil hier die proximalen Muskeln relativ die wichtigsten sind. Unter den Medianusverletzungen ist hier anzuführen in den Fällen Deckert resp. Stortz das Nachstehen des Flexor dig. profundus gegenüber dem Flexor sublimis resp. Opponens pollicis; im Falle Stortz auch das Nachstehen des Flexor pollicis longus; in den Fällen von Durchschneidung am Handgelenk das Nachstehen des Abductor pollicis brevis gegenüber dem Opponens (Fall Rabe), während ein umgekehrtes Verhalten nicht beobachtet wurde. Das schönste Beispiel aber hierfür bieten die Interossei bei den Ulnarisverletzungen, indem fast in allen Fällen die wichtigere seitliche Bewegung des Zeigefingers durch seine Interossei vorhanden ist, während die den 3., 4. und 5. Finger versorgenden Interossei keine seitliche Bewegung dieser Finger oder nur Spuren derselben hervorzubringen vermögen. Wie wenig wichtig diese seitlichen Bewegungen sind, geht schon daraus hervor, dass in einem der erfolgreichsten Fälle (Nr. 17) Patient vom Bestehen dieser Anomalie keine Kenntnis hatte.

Es ist hier der Ort, im Anschluss an diese Betrachtungen zurückzukommen auf das Verhältnis der primären und sekundären Naht. Wir haben oben gesehen, dass, wenn es sich um die Frage handelt, ob überhaupt eine Leitungswiederherstellung erfolgt ist, die sekundäre Naht eine etwas günstigere Prognose zeigt, und haben dieses Verhalten zu erklären versucht. Noch auf eine andere Weise nun können wir der Frage näher treten, indem wir bei den erfolgreichen Fällen prüfen, ob etwa im Grad des Erfolges ein von der Zeit der Naht bedingter Unterschied sich nachweisen lässt. Zunächst soll dies nur in Bezug auf die betrachtete Zahl von Muskeln geschehen, für welche keine Leitungswiederherstellung erfolgt ist.

Da wir gesehen haben, dass für die peripheren Muskeln weniger Aussicht auf Erfolg besteht, so muss, wenn dieser geringere Erfolg wenigstens zum Teil auf der längeren Trennung vom nervösen Centralorgan beruht, zu erwarten sein, dass bei der sekundären Naht die Zahl der Muskeldefekte eine grössere ist als bei der Primärnaht. In der That sehen wir dieses Verhalten bestätigt, indem unter 4 hierzu brauchbaren[1]) Fällen, die innerhalb einer Zeit von 17 Tagen

1) Ausgeschlossen sind die Fälle von Ulnarisnaht, welche nicht elektrisch geprüft werden konnten, sowie unter den Radialislähmungen die Fälle Schott, Thoma und Eberle, die erschwerende anatomische Befunde boten.

zur Operation kamen (Heckmann, Schröck, Kuhn, Kühni), nur im Falle Kühni ein Defekt nachweisbar war, während unter 7 Fällen, bei welchen die Naht erst ein bis mehrere Monate nach der Verletzung angelegt worden war (Bloch, Hartlieb, Frank, Stortz, Rabe, Deckert, Rittinger), in 4 Fällen Muskeldefekte vorlagen. Bei der verhältnismässig geringen Zahl von Fällen und der Verschiedenartigkeit derselben ist nun hieraus noch kein zwingender Beweis abzuleiten, immerhin machen sie die Annahme, dass die primäre Naht in der erwähnten Hinsicht sich günstiger verhalte, zu einer sehr wahrscheinlichen.

Ich gehe nun über zur Betrachtung derjenigen Muskeln, für welche eine gute Exkursionsfähigkeit wieder erlangt wurde. Hier ist physiologisch eine Störung zu verzeichnen, die in vielen Fällen der ganzen gelähmt gewesenen Muskulatur ihr Gepräge aufdrückt: die Verminderung der Muskelkraft, eine Störung, die so allgemein verbreitet sich zeigt, dass es sich verlohnt, diejenigen Fälle besonders hervorzuheben, wo dieselbe etwa nicht beobachtet wurde. Ich finde keinen der Fälle, in dem diese Schwäche nicht wenigstens an einem der gelähmt gewesenen Muskeln erkennbar ist.

Nur in einer verhältnismässig kleinen Zahl von Fällen ist die Kraft eines oder mehrerer Muskeln wieder auf ihre volle Höhe gelangt. Hierher gehört unter den Radialislähmungen zunächst der Fall Heckmann, der überhaupt den besten Erfolg darstellt, da hier nur eine Schwäche des Ext. carpi ulnaris beobachtet wurde, nach ihm folgt Fall Schröck, wo die Funktion des Supinator longus, des Extensor dig. communis, sowie die der langen Daumenmuskeln mit voller Kraft ausgeführt wird, dann Fall Bloch, mit Supinator longus und langer Daumenmuskulatur; endlich Fall Hartlieb, wo die volle Kraft des Supinator longus sich wiederhergestellt zeigte, was hier vielleicht mit dem erhalten gewesenen Nervenbündel in Beziehung steht. In allen übrigen in ihrer Funktion erhaltenen Muskeln dieser Fälle, sowie in sämtlichen erhaltenen Muskeln der übrigen Fälle von Radialisnaht finden wir eine mehr oder weniger grosse Schwäche derselben verzeichnet. Ein ähnliches Verhalten zeigt die Durchsicht der Medianusverletzungen. So besitzen im Falle Deckert die Beuger des Handgelenks sowie der Flexor dig. sublimis normale Kraft; der Opponens pollicis zeigt dieses Verhalten nur im Falle Kuhn, während die Kraft des Flexor brevis pollicis in keinem der Fälle ihre ursprüngliche Höhe wieder erreicht hat. Ebenso verhalten sich die Fälle von Ulnarisnaht. Im Falle Deckert hat die Kraft des Flexor

carpi ulnaris sich völlig hergestellt; für den Flexor brev. digit. V. war in den Fällen Deckert und Nr. 17 kein Unterschied bemerkbar; die Interossei haben in keinem Falle ihre volle Kraft wieder erlangt. Die Adduktion des Daumens war fast stets bedeutend geschwächt; nur im Falle 17 war keine Kraftverminderung nachzuweisen.

Einen Anhalt zur Beurteilung der Kraft, welche die gelähmten Muskeln wiedererlangt haben, geben uns auch die Dynamometerwerte, doch in reiner Weise nur die Radialisfälle, da wir bei den Medianus- und Ulnarisnähten wegen der zahlreichen Nebenverletzungen meist nicht entscheiden können, wieviel der Krafteinbusse der Nervenverletzung und wieviel einer gleichzeitigen Sehnen- oder Muskelverletzung zur Last zu legen ist. Nur die beiden Fälle hoher Durchschneidung machen hier eine Ausnahme. Wir können bei den Radialisnähten indirekt aus der Beugekraft auf die Kraft der Streckmuskulatur schliessen, da bekanntlich die Möglichkeit der richtigen Entfaltung der Beugekraft eine Fixation der Hand im Handgelenk durch die Strecker zur Vorbedingung hat. Es zeigt dies auch Fall Eberle, wo die Druckkraft bei gestütztem Handgelenk von 35 % auf 82,5 % sich erhob. Ich verweise bezüglich der Dynamometerwerte auf die Tabelle S. 550. Wir sehen aus diesen Zahlen, dass nur im Falle Heckmann die Kraft der Vorderarmmuskulatur wieder annähernd ihre volle Höhe erreicht hat, während in allen übrigen Fällen eine Kraftverminderung, zum Teil in erheblichem Grade, besteht. Denn, wenn wir auch annehmen können, dass es in den meisten dieser Fälle zu einer vikariierenden Erstarkung der anderen Extremität gekommen ist und deshalb die prozentarischen Verhältniszahlen im Vergleich zur früher vorhandenen Kraft dieser Extremität sich etwas erhöhen dürften, so würde diese Erhöhung in ihrer vollen Grösse nur die ungünstigsten Fälle betreffen, dagegen um so geringer sein, je mehr die Kraft der gelähmt gewesenen Muskeln sich gehoben hat, da mit dem wieder eintretenden stärkeren Gebrauch derselben die andere Extremität wieder entlastet würde.

Es bleibt noch zu erwähnen, da wir den Grad der wiedererlangten Bewegungsfähigkeit als Einteilungsprinzip genommen haben, dass für einige Muskeln ein Uebergang sich findet, zwischen dem Fall, wo keine Bewegung oder nur eine Spur derselben möglich ist, und denjenigen Fällen, wo die volle Exkursionsfähigkeit wieder eingetreten ist. Dieser geringere Ausschlag der Bewegung kann einen doppelten Grund haben. Er kann einerseits auf einer Insufficienz der Kraft beruhen, indem die wiedererlangte

Kraft sich nicht mehr auf diejenige Höhe erhoben hat, die zur Ausführung der Bewegung genügt. Solches finden wir z. B. im Falle Lang für den Musc. deltoides; ferner dient als Beispiel der Fall Eberle, wo die Dorsalflexion des Handgelenks nicht ganz bis zur Horizontalen möglich ist und bald infolge von Ermüdung in ihrer Grösse noch abnimmt, während durch den elektrischen Strom eine völlige Extension möglich ist. In anderen, seltenen Fällen dagegen, wo dem geringeren Bewegungsausschlag keine Kraftverminderung zu Grunde liegt, müssen wir annehmen, wenn passiv die volle Bewegung leicht möglich ist, dass der Grad der Verkürzungsfähigkeit aus einem anderen, im Muskel gelegenen Grunde gelitten hat. wie dies z. B. im Falle Schröck zutrifft, wo die Radialflexion der Hand aktiv in geringem Grade möglich ist, passiv ganz leicht sich ausführen lässt; die Kraftverminderung aber zu diesem Bewegungsdefekt in keinem Verhältnis steht. Auch die geringere Dorsalflexion der Hand im Falle Heckmann ist ein Beispiel hierfür.

Im Anschluss an die seither besprochenen motorischen Störungen, die den Hauptteil der als Folge der Nervendurchtrennung zurückbleibenden Anomalien bilden, will ich noch kurz die entsprechenden Störungen hervorheben, die in den vorliegenden Fällen auf die Folgen der Nebenverletzung zurückzuführen sind.

Unter den Radialisnähten kommen dieselben kaum in Betracht. Nur im Falle Schott, wo es sich um eine ausgedehnte Osteomyelitis handelte, und wo eine Ellbogenresektion vorgenommen wurde, dürfen wir die Schwäche des Triceps hierauf beziehen. Bei den Medianus- und Ulnaris-Verletzungen dagegen, wo die Verletzung meist an der Beugeseite des Handgelenkes stattfindet, erlangen die durch Sehnendurchschneidung bedingten Störungen eine grosse Bedeutung und übertreffen oft diejenigen, welche als Folgen der Nervenverletzung zurückgeblieben sind. Teils handelt es sich hier um ein Versagen der Naht, teils müssen wir eine ungenügende Vereinigung der Sehnen annehmen. Im Falle Frank waren die Beugesehnen des 2. und 3. Fingers durchschnitten; die Sehnennaht war hier erfolglos: es besteht Flexionskontraktur dieser Finger, eine aktive Beugung der Mittel- und Endphalangen ist unmöglich; bei passiver Beugung federn die Finger in ihre Stellung zurück. Im Fall Kuhn, in dem von sämtlichen Beugesehnen nur diejenigen des 5. Fingers, sowie die Sehne des Flexor carpi ulnaris nicht durchschnitten waren, ist eine geringe Störung in der Beugung des Zeigefingers und ein Ausfall in der Funktion des Flexor pollicis longus zurückgeblieben. Im

Falle Magin ist die Beugekraft der Endphalange des Daumens bedeutend geschwächt, woraus auf eine bei der Verletzung stattgefundene Läsion der Flexor-longus-Sehne geschlossen werden darf. Im Falle Harz, wo die gesamten Beugesehnen durchtrennt waren (Eiterung), sind Mittel- und Endphalangen einschliesslich des Daumens aktiv bewegungslos. Fall 21, bei welchem ebenfalls eine Durchtrennung aller Beugesehnen vorgelegen hatte, zeigt eine auf die Sehnendurchschneidung zurückzuführende Störung in der Bewegung der Endphalangen des 3., 4. und 5. Fingers. In den beiden letztgenannten Fällen ist es übrigens nicht sicher zu entscheiden, wie weit hier Verwachsungen der Sehnen mit ihrer Umgebung beteiligt sind.

II. Damit komme ich zur Besprechung der zweiten Klasse der Bewegungsstörungen, den Störungen der aktiven Motilität, soweit sie jeweils ausserhalb desjenigen Muskels gelegen sind, der die in Frage kommende Bewegung ausführen soll.

Auch hier sollen zunächst diejenigen Störungen betrachtet werden, die wir als eine Folge der Nervenverletzung anzusehen haben.

Zunächst sind hier Schmerzen zu nennen, welche als hemmendes Moment anzuschuldigen sind. So ist im Falle Frank die Kraft der Pro- und Supination sowie der Bewegungen im Handgelenk vermindert infolge eines druckempfindlichen Neuroms, das sich an der Verletzungsstelle des Medianus am Handgelenk gebildet hat. Im Falle Harz (Medianus, Ulnaris) besteht Bewegungsbeschränkung infolge grosser Schmerzhaftigkeit der Narbe. Im Falle Dick (Radialis) ist die durch die Schmerzen bedingte Hemmung als eine vorübergehende anzusehen, da die Verletzung nur kurze Zeit zurückliegt. Auch Fall Kuhn ist zu nennen.

Als zweite Ursache sind Kontrakturen gelähmt gewesener Muskeln anzuführen. So finden wir im Falle Deckert eine starke Flexionskontraktur der Finger, welche in geringerem Grad die Streckung der Grundphalangen, in hohem Grade die der Mittelphalangen beschränkt. Auch der Flexor poll. longus ist in diesem Fall verkürzt. Eine leichte Kontraktur des Flexor digitorum finden wir auch im Falle Stortz. Im Falle Bloch (Radialis) wurde eine leichte Beschränkung der Opposition verzeichnet infolge von Spannungsgefühl auf dem Daumenrücken. Auch die Beschränkung der Handgelenksbeugung im Falle Lang ist hierher zu rechnen.

Zuletzt kommen Verkürzungen der Antagonisten in Betracht, die sich nicht wieder ausgeglichen haben. Es ist hier

die Hemmung der Supination in den Fällen Bloch und Lang zu erwähnen, die als eine Folge der Pronator-Kontraktur anzusehen ist.

Im Anschluss hieran will ich noch kurz eingehen auf die ebenfalls auf Antagonisten-Kontraktur beruhenden Stellungsanomalien im Gebiete der Hand, denen aber im Allgemeinen keine bewegungshemmende Bedeutung beizumessen ist, da sie nur ein Ausdruck sind von der Schwäche oder Funktionsunfähigkeit der dem durchschnittenen Nerven zugehörenden Muskeln.

Unter den Radialislähmungen finden wir eine solche Stellungsanomalie am ausgeprägtesten im Fall Eberle erwähnt: der Daumen findet sich hier in einer Kombinationsstellung von leichter Flexion, Adduktion und Opposition. Erstere erklärt sich als eine Folge der Extensorlähmung, die Adduktionsstellung als Folge der Abductorlähmung, während die Oppositionsstellung auf die Folge der Lähmung des antagonistisch wirkenden Ext. poll. longus zurückzuführen ist. Eine geringe Adduktions- und Beugestellung des Daumens ist ferner im Falle Hartlieb verzeichnet.

Unter den Fällen von Ulnarisdurchschneidung zeigt Fall Rittinger eine leichte Klauenhandstellung; in den Fällen Kühni und F. 17 besteht eine Kontraktur des Abd. brevis dig. V.; ferner findet sich im Falle 17 eine leichte Achsendrehung des Daumens nach innen, so dass der Rücken seiner I. Phalange ungefähr nach aussen sieht, dieselbe Stellungsveränderung, die auch im Falle 4 der Kompressionslähmungen bei kompleter Ulnarislähmung, dort in Kombination mit Klauenhandstellung zu beobachten war.

Sehr zahlreich dem gegenüber sind die Stellungsanomalien, die wir nach den Medianusverletzungen treffen, nicht allein in den erfolglosen Fällen, sondern auch, nur in geringerem Grade ausgeprägt, in denjenigen Fällen, in welchen eine Wiederherstellung der Opponens-Innervation eingetreten ist. Nur im Falle Frank und Kuhn ist keiner solchen Anomalie Erwähnung geschehen. Es ist interessant, die Veränderungen der Daumenstellung in den vorliegenden Fällen zu verfolgen, zu sehen, wie alle Uebergänge von einer leichten Stellungsanomalie bis zur ausgeprägten typischen Affenhandstellung sich vorfinden. Als geringster Grad dieser Störung und als nächste Folge der antagonistischen Kontraktur des Extensor pollicis longus zeigt sich eine leichte Erhebung des Daumens nach dem Handrücken zu, so dass der Abstand zwischen Radialrand des Daumens und Volarstellung des Zeigefingers in Ruhestellung vermindert erscheint, wie wir das im Falle Magin beobachten. Die stärker zunehmende

Kontraktur hat dann ausser einer Achsendrehung nach aussen eine gleichzeitige, weitere Erhebung des Daumens in dorsaler Richtung zugleich mit Adduktion an dem Zeigefinger zur Folge. Im Ganzen bewegt sich so der Daumen an der Peripherie eines Kegels, dessen Spitze in seinem Carpometacarpalgelenk gelegen ist. Diese Bewegung zieht wieder eine leichte Beugung der Grund- und namentlich der Endphalange nach sich. Nach dem Falle Magin begegnen wir den nächsten Stadien auf diesem Wege in den Fällen Stortz und Rabe; dann folgt Fall Rittinger (Medianusnaht erfolglos), wo der Daumen seine Rotation so weit ausgeführt hat, dass sein Rücken nach aussen-oben sieht; den höchsten Grad aber bieten die Fälle Wetzel und Deckert (bei beiden keine Wiederherstellung des Opponens); in letzterem ist der Rücken der ersten Daumenphalanx gerade nach oben gerichtet. Auch in den Fällen 21 (Medianusnaht ohne Erfolg) und Harz (Ankylose, Opponensinnervation wahrscheinlich hergestellt) liegt eine ausgesprochene Affenhandstellung vor.

Weit wichtiger als die auf die Nervendurchschneidung zu beziehenden Schmerzen und Kontrakturen sind die zu derselben Gruppe von Bewegungsstörung gehörenden Anomalien, welche als Folgen der Nebenverletzung zurückgeblieben sind: Unter den Radialisnähten sind anzuführen die Fälle Thoma und Schott. Im ersteren besteht eine geringe Knochenhemmung der Streckung im Ellbogengelenk als Folge der ausgedehnten Osteomyelitis, im Falle Schott eine Einschränkung der Pro- und Supination, welche auf die Osteomyelitis und Ankylose zu beziehen ist. Die Medianus- und Ulnarisverletzungen bieten viele hierher gehörige Fälle. Insbesondere sind hier Verwachsungen der Sehnen, sowohl durchtrennt gewesener, aber durch die Naht wieder vereinigter Sehnen, als Verwachsungen intakter Sehnen mit ihrer Umgebung zu beschuldigen; in zweiter Linie kommen Störungen durch Beteiligung der Gelenke in Betracht. Von den Bewegungsbeschränkungen im Handgelenk sind zunächst die Fälle Wetzel und Harz zu nennen. Im ersten, was die Nervennaht betrifft, erfolglosen Falle handelte es sich um eine starke und ausgedehnte Eiterung und Tendovaginitis; im Falle Harz hatte durch die Verletzung, welche von einer mässigen Eiterung gefolgt war, eine Eröffnung des Handgelenkes stattgefunden. Die Streckung und Beugung zeigt sich in diesen beiden Fällen weniger beschränkt als die Ab- und Adduktion, welche nur ganz geringgradig möglich ist. Eine leichte Beschränkung der Streckung finden wir ferner im Falle Frank. Die Bewegung der Finger zeigt die zahlreichsten Störungen,

namentlich den 2., 3. und 4. Finger betreffend. Vorwiegend sind hier Beschränkungen der Beugung, welche den völligen Faustschluss behindern. In den Fällen Rabe und Rittinger müssen Verwachsungen der Sehnen mit der Umgebung als Ursache angenommen werden, da hier bei der Operation die Sehnen sich intakt erwiesen. Im Falle Kühni, wo eine Sehnendurchtrennung stattgefunden hatte, darf deshalb auf Verwachsungen geschlossen werden, weil die Kraft der betr. Bewegung keine Einbusse zeigt. Auch in einem Teil der S. 536 angeführten Fälle mögen Verwachsungen mitsprechen. In den Fällen Wetzel und Harz ist es unentschieden, ob einem Versagen der Naht oder ausgedehnten Verlötungen der Sehnen der Hauptanteil an der Bewegungshemmung zuzuschreiben ist. Ausser diesen Hemmungen der Beugung wurden in einer Reihe von Fällen auch Beschränkungen der Fingerstreckung beobachtet, sowie der Abduktion des Daumens, meist nur leichten Grades.

III. Es bleibt endlich übrig, noch hinzuweisen auf eine dritte Klasse von Bewegungsbeschränkungen, welche für die aktive Bewegung keinerlei Bedeutung haben, sondern als sekundäre Folgen des aktiven Bewegungsausfalles aufzufassen sind. Ich führe hier als Beispiel die Beschränkung der Handgelenksbewegung im Falle Schott an.

Prüfen wir nun nochmals, indem wir das Gesamtresultat der einzelnen Fälle überblicken, in etwas anderer Weise, wie sich die S. 532 genannten Einflüsse auf den Grad der Wiederherstellung der Funktion geltend machen, zunächst für die Radialisnähte. Fall Heckmann, der am schnellsten zur Operation kam, und bei welchem die Verletzung am meisten distalwärts stattgefunden hatte, bietet einen sehr guten Erfolg: alle Muskeln sind wiederhergestellt, eine Kraftverminderung ist nur im Ext. carpi radialis nachweisbar; dem entspricht auch der höchste Dynamometerwert. Fall Thoma mit 9 Tagen Zwischenzeit kann nicht massgebend sein, da infolge der ausgedehnten Osteomyelitis hochgradige narbige Schrumpfungen stattgefunden haben müssen. Fall Dick, der 11 Tage nach der Verletzung zur Naht kam, kann ebenfalls nicht in Betracht kommen, da der Nerv sich nur halb durchtrennt zeigte. Fall Eberle mit 11 Tagen Zwischenzeit zeigt zwar einen geringen Erfolg, allein wir finden in der Krankengeschichte vermerkt, dass die Vereinigung der Nervenenden eine schwierige war, so dass dieser Fall ebenfalls, als nicht gleichwertig, wenig brauchbar ist in unserer Frage. Fall Schröck

bei dem nach 17 Tagen die Naht angelegt wurde, steht in der Zahl der wiederhergestellten Muskeln dem Falle Heckmann gleich, in der wiedererlangten Kraft an zweiter Stelle; dieser Patient ist zugleich derjenige, welcher die gründlichste Nachbehandlung genossen hat. Fall Bloch, der nun mit einer Zwischenzeit von 35 Tagen folgt, zeigt zwar die Leitung für alle Muskeln wiederhergestellt, allein der M. ext. carpi ulnaris ist völlig oder nahezu funktionsunfähig; es besteht eine Pronatorkontraktur; ferner ist eine Verkürzung des Extensor pollicis anzunehmen (geringgradig); es tritt rasch Ermüdung der Muskulatur ein. Nicht gross war der Erfolg in Fall Hartlieb mit 7 Wochen und nach ihm bei Fall Schott mit 17 Monaten Zwischenzeit; für letzteren kommt allerdings in Betracht, dass ähnliche Verhältnisse vorlagen wie im Falle Thoma, doch zeigt immerhin, wenn wir diese beiden Fälle mit einander vergleichen, der frühe zur Operation gekommene Fall Thoma ein weit besseres Resultat; zugleich war dieser Patient auch infolge seines Berufes zu einem ausgiebigeren Gebrauch des Armes gezwungen.

Eine Prüfung der Medianus- und Ulnarisnähte ist nicht in dieser Weise durchführbar, weil die Nebenverletzungen den Erfolg stark beeinflussen; immerhin ist bemerkenswert, dass der beste Fall von Medianusnaht am Handgelenk, Fall Kuhn, eine primäre Naht darstellt; hier hat sich die Dynamometerkraft der linken Hand auf 73% (Sehnenverletzung) erhoben; die Kraft des Opponens liess keinen Unterschied erkennen. Auch der erfolgreichste Fall von Ulnarisnaht, Fall 17, wo der Dynamometerausschlag (rechte Hand) 96% zeigt, ist eine primäre Naht; dazu kommt hier eine besondere Uebung: dieser Patient ist der einzige, der gezwungen war, die Daumenadduktion in ganz besonderer Weise durch vieles Fechten zu üben; dem entspricht, dass die Kraft der Adduktion sich allein in diesem Falle unvermindert zeigte. Ferner ist hier anzuführen, dass die Fälle von hoher Durchschneidung des Medianus und Ulnaris, Deckert und Stortz, beide Muskeldefekte zeigen, dass aber im Falle Deckert, der bedeutend später zur Operation kam, eine sehr starke Beugekontraktur der Finger vorhanden ist, während in dem Falle Storz eine solche nur in ganz geringem Grade besteht.

Wenn uns also auch so die frühe Naht als die aussichtsreichste im Grad des Erfolges erscheint, so muss dem gegenüber doch betont werden, dass auch bei der späten Naht, falls andere günstige Momente vorliegen, die Kraft ihre volle Höhe wieder erreichen kann, wie dies im Falle Deckert für den Flexor sublimis und die Flexores carpi

zutrifft, obwohl etwa 10 Monate Zwischenzeit zwischen Verletzung und Operation gelegen waren.

Ich gehe nun über zur Betrachtung derjenigen Anomalien, die auf dem Gebiete der Sensibilität in den vorliegenden Fällen zur Beobachtung kamen, und will zunächst einige Bemerkungen über die Art der Prüfung vorausschicken. Die Untersuchung geschah, wo genaue Befunde angegeben sind, stets so, dass symmetrische Stellen beider Körperseiten mit einander verglichen wurden, zunächst für die taktile Sensibilität mit einem weichen Haarpinsel; der Patient musste angeben, ob ein Unterschied der Empfindung zwischen rechts und links bestehe. Auf diese Weise wurden auch feine Unterschiede festgestellt. Nachdem so die Ausdehnung der Störung bestimmt war, wurde versucht, über die Verteilung der Intensität ein Urteil zu gewinnen. Im Bereiche der Hand wurde für die Radialisfälle das Dorsum manus, für die Medianus- und Ulnarisfälle stets die Sensibilität der ganzen Hand durchgeprüft, über sämtlichen Metacarpalia, den I., II. und III Phalangen, sowohl dorsal wie volar.

Betrachten wir die Störungen zunächst nach der Häufigkeit ihres Vorkommens überhaupt, so zeigt sich das auffallende Ergebnis, dass quantitative Unterschiede der Empfindung an den den einzufügenden durchschnittenen gewesenen Nervenstämmen entsprechenden Hautpartien in fast allen Fällen nachweisbar waren; nur in zwei Fällen von Radialisnaht kamen solche nicht zur Beobachtung.

Fig. 9.

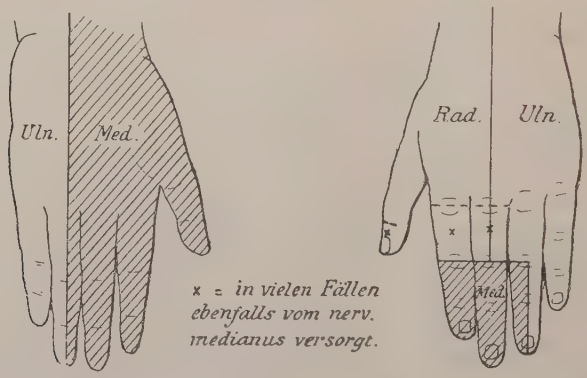

Die Extensität der Störungen ist nach den drei Hauptnervenstämmen gesondert zu betrachten. Ich gehe hierbei aus von vorstehenden zwei Schemata, welche die Grenzen der von diesen Stämmen

versorgten Hautgebiete der Hand darstellen und den Angaben Bernhardt's[1]) entsprechen.

Das Gebiet der beobachteten Sensibilitätsstörungen bei den Radialislähmungen zeigt die verschiedensten Grade der Ausdehnung. Am grössten ist es in den Fällen Eberle und Hartlieb, wo es die im Schema bezeichneten grössten Grenzen noch überschreitet, indem in beiden Fällen das Dorsum der Mittel- und Endphalangen des Zeigefingers Störungen aufweist, wenn auch zum Teil leichter Natur. Im Falle Hartlieb besteht auch eine leichte Störung über der 2. Phalange des Mittelfingers. Während hier also ein Uebergreifen der Störung auf das Medianusgebiet zu beobachten ist, zeigt sich im Falle Eberle ausserdem ein leichtes Uebergreifen in's Gebiet des Ulnaris, indem noch über dem 4. Metacarpus eine leichte Herabsetzung der taktilen Empfindung nachweisbar ist. Es folgt Fall Bloch, in welchem die Ausdehnung den weitesten Grenzen des Radialisgebietes entspricht, mit der Ausnahme, dass über der Grundphalange des Mittelfingers die Empfindung intakt erschien. Im Falle Dick fehlt auch die Störung über dem III. Metacarpus, und diejenige über der Grundphalange des Zeigefingers ist sehr gering. Noch mehr eingeschränkt sind die Grenzen im Falle Schröck, wo nur eine leichte Herabsetzung auf dem Dorsum der Grundphalange des Daumens, sowie dem distalen Ende des Metacarpus I sich findet, die sich vielleicht noch über das distale Ende des I. Interstitium interosseum erstreckt, was wegen einer hier befindlichen leichten Schwiele nicht zu entscheiden ist; in den Fällen Schott und Heckmann endlich fehlt jegliche Störung.

Eine Betrachtung der einfachen Medianusverletzungen zeigt, dass die volare Ausdehnung des Gebietes in den Fällen Wetzel, Rabe und Stortz den bekannten Grenzen entspricht; im Falle Magin fehlt die Angabe über den 4. Finger. Ueberschritten sind diese Grenzen im Falle Frank, wo die Störung sich auch auf die Volarseite des Kleinfingers und dessen Metacarpus erstreckt, während im Falle Kuhn eine leichte Einschränkung besteht, indem hier die Endphalange des vierten Fingers frei von jeder Störung gefunden wurde. In der dorsalen Ausdehnung zeigt sich in den meisten Fällen ein starkes Uebergreifen aufs Radialisgebiet, teils auf das ganze Gebiet (Wetzel, Frank, Magin), teils handelt es sich nur um eine Einschrän-

1) Bernhardt. Die Erkrankung der peripheren Nerven. I. Teil. 1895 (Nothnagel. Pathol. und Therapie. XI. 1).

kung desselben (Rabe, Stortz, Kuhn). Eine geringere Ausdehnung zu Gunsten des Radialgebietes (engste Grenzen) wurde nicht beobachtet. Auf das dorsale Ulnarisgebiet greift die Störung ebenfalls in einer Reihe von Fällen über, doch bleiben der Kleinfinger und dessen Metacarpus stets frei.

Unter den Ulnarisverletzungen zeigt Fall Kühni auf dem Dorsum ein Uebergreifen auf den III. und II. Metacarpus.

Bei den kombinierten Medianus- und Ulnarisverletzungen endlich betrifft bei dreien die Störung die ganze Hand einschliesslich des Radialisgebietes; im Falle Rittinger ist das Dorsum des Metacarpus I frei, das übrige Radialisgebiet zeigt nur geringe Störungen.

Was die Intensität der Störungen betrifft, so finden wir, wenn wir die Fälle zunächst im allgemeinen überblicken, dass bei den Radialisfällen die Intensität ungefähr in geradem Verhältnis steht zur Grösse der Ausdehnung der Störung. Eine ziemlich starke Herabsetzung besteht in den Fällen Eberle und Hartlieb, eine geringe in den Fällen Dick und Schröck; dazwischen steht Fall Bloch mit einer Störung mässigen Grades. Eine Einteilung der Fälle, in denen der Medianus allein durchschnitten war, zeigt folgendes Verhalten: Am schwersten ist die Störung im Falle Wetzel, als mittelschwerer Fall folgt Rabe, während in den Fällen Frank, Kuhn, Stortz und Magin die Störung einen mässigen Grad innehält. Unter den entsprechenden Ulnarisfällen zeigt Fall 17 einen sehr geringen Unterschied gegenüber der gesunden Seite; im Fall Kühni ist die Störung bedeutend stärker. Unter den combinierten Fällen von Medianus- und Ulnarisdurchschneidung endlich liegt im Falle Harz eine starke Störung vor; es folgen dann die Fälle Rittinger und F. 21 mit mässiger Herabsetzung; geringgradig ist die Intensität der Störung im Falle Deckert.

Die räumliche Verteilung des Grades der Störung entspricht im allgemeinen der bekannten Beobachtung, dass die Intensität nach den benachbarten Nervengebieten zu abnimmt. Das Maximum der Störung wurde bei den Medianusfällen, wie es die Regel ist, meist am Endglied des Zeigefingers gefunden.

Es bleibt übrig, noch kurz hinzuweisen auf das Verhalten der einzelnen Qualitäten untereinander. An den Stellen höherer Intensität der Herabsetzung waren Störungen meist für alle Qualitäten nachweisbar, während da, wo nur eine geringgradige Störung vorliegt, vorwiegend also an den Randgebieten, oft nur eine oder einzelne Qualitäten als betroffen nachzuweisen waren.

In einer Reihe von Fällen bestand Verlangsamung der Wärme-

leitung. In der Mehrzahl der Fälle handelte es sich ausschliesslich um Herabsetzung der Empfindung; eine Hyperästhesie lag in fünf Fällen vor (Kuhn, Kühni, F. 17, Deckert, Rittinger), doch war stets daneben in diesen Fällen an manchen Stellen auch Hypästhesie zu beobachten; manchmal verhielten sich die verschiedenen Qualitäten an einer Stelle in dieser Hinsicht verschieden.

Welche Folgerungen nun können wir aus der Betrachtung der sensiblen Störungen in Bezug auf die Prognose derselben ableiten, sowie in Hinsicht darauf, was eine Regeneration der sensiblen Nerven etwa hierbei geleistet hat?

Zunächst dürfen wir aus der Häufigkeit und Regelmässigkeit des Vorkommens der sensiblen Störungen den Schluss ziehen, dass kaum jemals, wo eine sensible Störung nach Durchtrennung eines Nerven bestand, in der Folgezeit ein völliges Verschwinden dieser Störung eintritt. So waren im Falle Bloch 13, im Falle Deckert circa 25 Jahre seit der Operation verstrichen. Die zwei oben erwähnten Fälle, in denen keine sensiblen Anomalien vorlagen, sprechen nur scheinbar dagegen: Im Falle Heckmann war nur der Ram. prof. nerv. radial. durchtrennt, der nur motorische Fasern führt; im Falle Schott dagegen dürfen wir einen jener Fälle von hoher Radialisverletzung erblicken, wo überhaupt jegliche Störung vom Anfang an fehlte, zumal da schon zur Zeit der Operation eine solche nicht nachweisbar war.

Die Extensität der Störung wird meist wohl keine Einschränkung erleiden, sondern die Grenze der bei der Nachuntersuchung festgestellten Störung dieselbe sein, wie sie von Anfang an als Folge der Durchtrennung des Nerven bedingt war. Dies zeigt sowohl die Betrachtung der Ausdehnung der Bezirke, in denen jeweils Anomalien nachweisbar waren, als auch der Vergleich dieser Befunde mit solchen, die zur Zeit der Verletzung oder Operation erhoben wurden. Genaue Aufzeichnungen über die früheren Befunde sind in den Fällen Dick und Bloch vorhanden; in keinem dieser Fälle ist eine Einschränkung nachweisbar, obwohl die Verletzung im Falle Bloch 13 Jahre zurückliegt.

So erfährt im Allgemeinen wahrscheinlich nur die Intensität der Störung eine Abnahme in verschiedenem Grade. Wie viel von dieser Abnahme aber auf die Regeneration sensibler Nerven und wie viel auf die beiden anderen Möglichkeiten des Sensibilitätsersatzes (S. 443) zu beziehen ist, lässt sich aus den Endbefunden nicht sicher bestimmen. Wir dürfen zwar für die Fälle mit

schwerer Störung ein Ausbleiben der Regeneration annehmen, während für die Fälle mit sehr leichter Störung mit grosser Wahrscheinlichkeit auf die erfolgte Regeneration zu schliessen ist; wo aber die Grenze zwischen diesen beiden Extremen liegt, dafür haben wir heute noch keine sicheren Anhaltspunkte zur Entscheidung.

Von subjectiven Störungen, die auf dem Gebiete der Sensibilität zur Beobachtung kamen, ist hervorzuheben, dass etwa von dem dritten Teil der Patienten schmerzhafte Empfindungen bei Witterungswechsel angegeben wurden, welche in dem unterhalb der Verletzungsstelle gelegenen Nervengebiet lokalisiert sind; bei fast allen Patienten war eine zum Teil starke Druckempfindlichkeit der Verletzungsstelle der Nervenenden vorhanden, meist gleichzeitig mit excentrischen Sensationen verbunden. In einer Reihe von Fällen lag zugleich eine leichte Neurombildung an der Verletzungsstelle vor. Zum Schlusse will ich noch hinweisen auf die im Fall Rabe beobachtete Bildung schmerzhafter Knoten in der Hohlhand.

Auch die trophischen Störungen, zu deren Betrachtung ich jetzt übergehe, verhalten sich ungünstig in Hinsicht auf einen vollkommenen Ausgleich, der wohl nur in den seltensten Fällen erfolgt.

Bei der Nachuntersuchung der Fälle von Radialisnaht wurden an der Haut der Hand keine auffallenden trophischen Störungen beobachtet, wie ja solche überhaupt bei Radialislähmungen nur sehr selten vorkommen, was man mit der Geringfügigkeit der sensiblen Störungen in diesen Fällen in Einklang gebracht hat. Dagegen bestand im Falle Schott auf dem Rücken des Handgelenkes eine teigige Schwellung, die wohl auf die bei Radialislähmungen nicht ganz selten vorkommende Anschwellung der Sehnenscheiden der Fingerstrecker zurückzuführen ist. Ausser dieser Störung bestanden in fast sämtlichen Fällen leichte Umfangsdifferenzen im proximalen Drittel der Unterarme (0,5—1—2 cm), die teils auf die Muskeldefekte, teils auf ein geringeres Muskelvolum zurückzuführen sind.

Sehr stark demgegenüber sind die trophischen Störungen, die bei den Fällen von Medianusnaht und auch der Mehrzahl der Ulnarisnähte beobachtet wurden. Die geringen Umfangsdifferenzen der Ober- und Unterarme, welche wir in diesen Fällen finden, erklären sich meistens durch einen geringeren Gebrauch der betreffenden Extremität; nur in den Fällen Stortz und Deckert sind sie, wenigstens zum Teil, auf den Ausfall in der Regeneration von Muskeln direkt

zu beziehen. Die Handumfänge um die Capitula metacarp. 2—5 gemessen, zeigen ebenfalls fast überall einen geringen Unterschied zu Gunsten der nicht gelähmt gewesenen Extremität. Am intensivsten aber zeigen sich die Finger betroffen, die fast in allen ihren Gliedern eine Umfangsverminderung erkennen lassen, die in ihrer Ausdehnung ungefähr dem Ausbreitungsgebiet des in Frage kommenden Nerven entspricht. Nur im Falle 17 lassen sich keine auffallenden Unterschiede erkennen, ebenso im Falle 21 für das Ulnarisgebiet. Der im Falle Wetzel beobachtete grössere Fingerumfang ist als Folge eines chronischen Oedems aufzufassen.

Wenn es richtig ist, dass die Intensität der trophischen und sensiblen Störung übereinstimmt, wie man es aus dem Verhalten dieser Störungen im Allgemeinen bei Medianus- und Radialislähmungen geschlossen hat, so muss auch nachzuweisen sein, dass der stärksten Abnahme der Sensibilität in einem Nervengebiet das Maximum der trophischen Störung entspricht. Es scheint dies, soweit man der Zahl der vorliegenden Fälle nach schliessen kann, im Allgemeinen zuzutreffen. So zeigt sich in fast allen Fällen von Medianus-Durchschneidung, dass am Zeigefinger die Intensität der trophischen Störung progressiv zunimmt, so dass sie an den Endphalangen ihren höchsten Grad erreicht. Folgende Tabelle giebt eine Uebersicht über dieses Verhalten; die Zahlen geben an, wie viel Prozent die Umfänge der einzelnen Phalangen auf der Seite der Nervendurchschneidung von denen der anderen Seite betragen.

	I. Phalange	II. Phalange	III. Phalange
Harz	89,3	82,5	85
Frank	93,2	88,5	81,9
Wetzel	105	97,2	Angabe fehlt
Kuhn	93,8	87,3	87,5
Stortz	98,6	92,1	85,9
Magin	91,7	88,3	82,4
Rabe	100	91,8	89,5
Deckert	100	97	93,5
Rittinger	93,8	95,8	94,1
F. 21	94,4	91,1	89,3

Ferner findet sich bei den einfachen Medianusnähten, bei denen auf das gegenseitige Verhalten der Intensität der sensiblen Störung am Endglied des Zeige- und Mittelfingers besonders geachtet wurde, dass in den Fällen Frank, Kuhn, Stortz und Magin, wo die In-

tensität dieser Störung an der Endphalange des Zeigefingers stärker ist, hier auch die trophische Störung gegenüber dem Mittelfinger übertrifft. Im Fall Rabe dagegen, wo die Intensität der sensiblen Störung am Endglied des Mittelfingers die der entsprechenden Störung am Zeigefinger übertrifft, findet kein solches Ueberwiegen statt. Die Werte am Mittelfinger für diese Fälle sind folgende:

Frank	97,2	89,1	92,2
Kuhn	93,4	89,7	93,3
Magin	90	85,9	90,9
Stortz	94,7	92,6	91,7
Rabe	98,6	93,7	89,8.

Andererseits finden sich auch Gründe, welche gegen ein völliges Parallelgehen beider Störungen zu sprechen scheinen. So würde im Fall Rabe an der Endphalange des Mittelfingers dem sensiblen Befund nach eine stärkere Umfangsverminderung zu erwarten sein; ebenso steht im Falle Rittinger die starke Umfangsverminderung an den Mittelphalangen des 3. und 4. Fingers nicht in Einklang mit dem erhobenen Sensibilitätsbefund.

Zugleich mit den Umfangsverminderungen der Finger zeigte die Haut bei den Medianusfällen vielfach die bekannte Glätte (Glossyskin) und war zugleich zarter als auf der anderen Seite; auch wurden in einer Reihe von Fällen leichte Störungen des Nagelwachstums beobachtet.

Wenn wir uns nun fragen, was die Nervenregeneration für den Ausgleich der trophischen Störungen geleistet hat, so lässt sich dies wegen des Mangels entsprechender früherer Befunde schwer entscheiden. Es scheint, dass in den Fällen 17 und 21 für das Ulnarisgebiet ein ziemlicher Ausgleich stattgefunden hat; wie weit etwa in den anderen Fällen die Störungen zurückgegangen sind, darauf könnte geschlossen werden, wenn man den vorliegenden Befunden eine entsprechende Zahl von Fällen gegenüberstellen würde, in denen eine Regeneration nicht stattgefunden haben kann, die aber sonst gleichwertig sein müssten. Ich habe deshalb auch die Fingerumfänge, die ja vergleichbare Werte für das Mass der trophischen Störung geben, in den Krankengeschichten vermerkt. Hervorzuheben ist, dass die in motorischer Hinsicht erfolglosen Fälle von Medianusnaht (Rittinger, Fall 21) keine grössere prozentarische Verminderung der Zeigefingerumfänge zeigen als die Fälle von erfolgreicher Naht; ferner ist bemerkenswert, dass in dem Fall von Naht des Plexus brachialis, wo ein früheres Mass vom Umfang

der Grundphalange des Zeigefingers vorliegt, dieses sich in keiner Weise geändert hat.

Von den vasomotorischen Störungen, die nun noch zur Besprechung übrig bleiben, ist vor allem zu erwähnen eine bei den Medianus- und Ulnarisfällen fast allgemein angegebene Empfindlichkeit der Hand gegen Kälte. Objektiv war in einigen Fällen eine Temperaturherabsetzung festzustellen; in anderen Fällen fehlte dieselbe, soweit dies durch Schätzen mit der Hand zu bestimmen war. Bezüglich der übrigen, nur in einzelnen Fällen beobachteten vasomotorischen Störungen kann ich auf die Krankengeschichten verweisen.

In den vorhandenen Störungen nun haben wir ein Mass für das, was die Nervennaht in physiologischem Sinne geleistet hat; zugleich mussten hiermit auch die Folgen der Nebenverletzung betrachtet werden, da diese zum Teil in hohem Grade den Gesamterfolg mit bestimmen. Im folgenden soll nun noch in Kürze festgestellt werden, wie weit die einzelnen Störungen in praktischer Hinsicht in Betracht kommen, sowohl für die schwere, in erster Linie Kraft erfordernde Arbeit, als auch für feinere Verrichtungen, die eine grössere Geschicklichkeit zur Voraussetzung haben.

1) Was die Fähigkeit zu grober und schwerer Arbeit betrifft, so sind in erster Linie die Leitungsdefekte, die erheblicheren Grade von Muskelschwäche, sowie die Folgen von Nebenverletzungen von praktischer Bedeutung. Von den übrigen Störungen kommen diejenigen auf dem Gebiete der Sensibilität nur wenig in Betracht. Manchmal wird die Schmerzhaftigkeit der Nahtstelle am Handgelenk die Kraft beeinträchtigen können; auch die schmerzhafte Knotenbildung in der Hohlhand, die im Fall Rabe beobachtet wurde, gehört hierher. Eine grössere Bedeutung dagegen haben wohl die vasomotorischen Störungen, welche, namentlich bei Patienten mit früherer Medianusdurchschneidung, durch die Empfindlichkeit der Hand gegen Kälte, welche sie zur Folge haben, die Leistungsfähigkeit zu gewissen Zeiten beeinträchtigen können. Die trophischen Störungen, die nur in den Fällen von Medianus- und Ulnarisnaht in Betracht kommen, sind wohl nur insofern von Bedeutung, als sie, zusammen mit den anderen Störungen, dem Patienten das Gefühl der Minderwertigkeit und Empfindlichkeit seiner Hand geben, was wieder ein Schonen derselben zur Folge hat und dadurch auch die Kraft beeinflusst.

Wie weit insbesonders die drei zuerst genannten Momente (Lei-

tungsdefekte, Muskelschwäche, Nebenverletzungen) für die Kraft in Betracht kommen, das zeigt eine Betrachtung der Dynamometerwerte. Bei den Radialisfällen geben uns diese Zahlen ein Urteil über die durch die Leitungsdefekte und Muskelschwäche bedingte Kraftverminderung; bei den Fällen von Medianus- und Ulnarisnaht kommt meist als weiterer Faktor die durch die Nebenverletzung bedingte Krafteinbusse hinzu. Die im folgenden angeführten Zahlen geben an, wie viel Prozent die Druckkraft der gelähmt gewesenen Hand von derjenigen der anderen Seite ist:

		Rechts oder links		
Bloch	76%	l.		Fälle von Radialisnaht.
Schott	bis 12,5%	r.		
Schröck	80%	l.		
Heckmann	91%	l.		
Hartlieb	30%	l.		
Eberle	35%	l.		
Thoma	55%	r.		
Dick	62,5%	l.		
Frank	30%	l.	bezieht Unfallrente	Fälle von Medianusnaht (Medianus allein durchschnitten).
Wetzel	0	r.		
Kuhn	73%	l.		
Stortz	77,6%	r.		
Magin	62%	l.		
Rabe	29%	l.	bezieht Unfallrente	
Deckert	62%	r.	Opponens poll. fehlt	Naht des Medianus und Ulnaris.
Rittinger	40%	l.	Medianusnaht erfolglos	
Harz	0	r.		
Nr. 21	26%	l.	Medianusnaht erfolglos	
Kühni	56,6%	l.		Naht des Ulnaris allein.
Nr. 17	96%	r.		

Wenn wir nun die Resultate der vorliegenden Fälle in Hinsicht auf die grobe Kraft zusammenfassen, so ergiebt sich folgendes:

Was die Fälle von Radialisnaht betrifft, so können wir zwar nur im Falle Heckmann sagen, dass die grobe Kraft sich wohl völlig wieder auf ihre ursprüngliche Höhe erhoben hat; doch dürfen wir, wie ein Vergleich mit der jeweiligen Arbeitsfähigkeit ergiebt, doch auch in den Fällen Schröck, Bloch und selbst Thoma, sowie im Falle Dick, wo der Nerv nur halb durchtrennt war, und der noch in Besserung begriffen ist, von einer für den praktischen Gebrauch vollkommen genügenden Herstellung der groben Kraft sprechen: es haben also unter 8 Fällen erfolgreicher Radialisnaht 5[1]) eine gute

1) Fall Thoma aber wohl nicht für jede Art schwerer Arbeit.

Brauchbarkeit der Hand für schwere Arbeit erlangt. Da wir nun in den weniger erfolgreichen Fällen erschwerende Momente nachweisen können (ausgedehnte Osteomyelitis, Zeit der Naht, Spannung der Naht), denen wohl die Ursache des geringen Erfolges beigemessen werden darf, so ist es wahrscheinlich, dass beim Fehlen solcher Momente die Prognose der Radialisnaht in Bezug auf die Fähigkeit schwerer Arbeit eine günstige ist.

Anders dagegen verhalten sich die Fälle von Medianus- und Ulnarisnaht: Unter den fünf einfachen Medianusdurchschneidungen (1 am Oberarm, 5 am Handgelenk) hat keiner der Patienten die volle Leistungsfähigkeit der betr. Hand für schwere Arbeit wieder erlangt, denn auch in den Fällen Kuhn und Stortz, welche die beste Dynamometerkraft zeigen, halten die Patienten ihre Hand nicht für schwere Arbeit tauglich. Diese Einbusse beruht indessen nur im Falle Stortz auf der Nervenverletzung allein; in allen anderen Fällen sprechen die von den Sehnen ausgehenden Störungen mit, zum Teil in erheblichem Grade. Unter den zwei einfachen Ulnarisdurchschneidungen ferner ist nur in einem Falle der Erfolg in Bezug auf den Grad der Wiederherstellung der Kraft ein durchaus befriedigender gewesen. Was dann endlich die drei erfolgreichen Fälle kombinierter Medianus- und Ulnarisnaht betrifft (1 am Oberarm, 2 am Handgelenk), von denen diejenigen am Handgelenk in Bezug auf die Medianusnaht keinen Erfolg aufzuweisen haben, so ist nur im Falle hoher Durchschneidung die Fähigkeit für schwere Arbeit mit der betreffenden Hand wieder erreicht worden, aber für ein beschränktes Gebiet[1]).

2. Betrachten wir nun die Leistungsfähigkeit für feine Arbeit, so finden wir, dass dieselbe fast in allen Fällen in verschiedenem Grade herabgesetzt ist. Es müssen für diese Beeinträchtigung bei den Radialisfällen da, wo die Störungen gering sind, wesentlich leichte Weichteilverkürzungen beschuldigt werden, in den ungünstigeren Fällen die Leitungsdefekte, die Muskelschwäche und zu gewissen Zeiten auch die vasomotorischen Störungen; für die Medianus- und Ulnarisverletzungen kommen ausser den genannten

1) Mit den vorliegenden Resultaten steht ungefähr im Einklang eine Statistik von Bowlby (Virchow-Hirsch 1884. XVIII. II. S. 310) welche Holmes im Manuskript vorgelegen hatte. Es sollen hier in einer 20 Nummern umfassenden Serie nur 6 völlig erfolgreiche Fälle vorgelegen haben; doch scheint ein Teil derselben nicht einwandsfrei gewesen zu sein, denn Holmes schreibt die erhaltenen Resultate der mehrfach nicht hinreichend lange ausgedehnten Beobachtungsdauer der betreffenden Patienten zu.

Momenten zunächst noch die Folgen der Nebenverletzung sehr in Betracht (für die Fälle von Verletzung am Handgelenk), dann aber hat hier, namentlich für die Medianusverletzung, noch ein Moment grosse Bedeutung: die zurückbleibende Empfindungsstörung, welche gerade da ihre grösste Intensität besitzt, wo das feinste Gefühl nötig ist, an der Endphalange des Zeigefingers, in zweiter Linie des Mittelfingers. Unter den Radialislähmungen war nur im Falle Schröck, wahrscheinlich auch im Falle Dick keine Störung in Bezug auf die Feinheit der Bewegungen vorhanden; im ersten Falle dürfen wir dies ausser der eingehenden Nachbehandlung der Beschäftigung des Patienten als Cigarrenarbeiter zuschreiben, wobei derselbe namentlich Rotationsbewegungen mit dem Daumen üben musste; im Falle Dick, wo der Nerv nur halb durchtrennt war, ist Grund zur Annahme vorhanden, dass die Nervenfasern für die lange Daumenmuskulatur nicht schwer geschädigt waren. Gering ist die Störung wohl im Falle Heckmann. Auch bei einem Patienten mit Ulnarisdurchschneidung (ausserdem ausgedehnter Muskeldurchschneidung) wurde keine Beeinträchtigung für feine Arbeit angegeben; doch schliesst hier der objektive Befund eine Thätigkeit, welche eine gute Fingerspreizung erfordert, also z. B. Klavierspielen, von vornherein aus, was auch bei keinem der anderen Fälle von Ulnarisnaht dem Befund nach möglich gewesen wäre; freilich hat wohl auch überall die Uebung hierzu gefehlt.

Im Allgemeinen können wir sagen, dass in Hinsicht auf den Grad des Erfolges die Fälle von Radialisnaht eine weit bessere Prognose bieten als die Fälle von Naht des Nervus ulnaris und medianus. Die vorhandenen Störungen nun werden im Einzelfalle unter Berücksichtigung der Möglichkeit eines Ausgleichs durch die andere Hand, sowie in Hinsicht auf den Beruf des Patienten in sehr verschiedener Weise bei der Stellung der Prognose in Betracht kommen, im günstigen Falle manchmal keine Bedeutung besitzen.

Wenn wir so auch aus diesen Betrachtungen gesehen haben, dass die Resultate in den vorliegenden Fällen manches zu wünschen übrig lassen, wenn wir das Bild der Vollkommenheit vor Augen haben, und dass sich durch diese Serie von Fällen der Schluss von Tillmanns bestätigt hat, dass die vollständige Restitutio ad integrum nach der Naht peripherer Nerven bis jetzt recht selten beobachtet sein dürfte, eine Ansicht, der auch Tornau (l. c.) auf Grund eines an sich selbst beobachteten Falles beigetreten ist, so ist doch auf der anderen Seite der Vorteil, welcher durch die Nervenregeneration

erreicht wurde, mag diese auch nicht zur Herstellung der Innervation aller Muskeln geführt haben, meist ein ausserordentlich grosser, wenn wir das traurige Bild der Folgezustände uns vergegenwärtigen. Werfen wir nur einen Blick auf den Fall Thoma: wie viel ist hier schon die Wiederherstellung nur zweier Muskeln von Wert gewesen, die allein dem Patienten das Verbleiben in seinem Berufe ermöglichte.

Zugleich haben sich aus unseren Betrachtungen aber auch einige Gesichtspunkte für die Therapie ergeben, die für eine Verbesserung der Resultate von Bedeutung erscheinen. Wir haben gesehen, dass wir schliessen dürfen, dass von zwei Faktoren der Grad des Erfolges in erheblichem Masse beeinflusst wird, vom Produkt der Zeit, die zwischen Verletzung und Operation gelegen ist, und dem der Uebung. Wenn uns also die Naht bald nach der Verletzung einen besseren Grad des Erfolges verspricht, so erhebt sich andererseits die Forderung, nicht nur bis zum Eintritt der Regeneration mit allen verfügbaren Mitteln der Degeneration der Muskeln entgegen zu wirken, sondern auch, was auch Tillmanns betont, lange über diesen Zeitpunkt hinaus eine eingehende methodische Behandlung zu üben, welche auf die physiologische Funktion eines jeden der gelähmt gewesenen Muskeln Rücksicht nimmt. Auf diese Weise dürfen wir dann erhoffen, dass die erreichten Resultate einer weiteren Vervollkommnung fähig sind.

Zum Schlusse dieser Arbeit sei es mir noch gestattet, meinem hochverehrten Lehrer, Herrn Geh.-Rat Prof. Dr. Czerny, auch an dieser Stelle bestens zu danken, sowohl für die Zuweisung der Fälle als auch für das warme Interesse, mit dem er den Fortgang der Arbeit verfolgte. Ferner bin ich Herrn Dr. Marwedel zu grossem Dank verpflichtet, sowie Herrn Dr. Schönborn, welcher mich bei der Ausführung der elektrischen Untersuchungen in liebenswürdiger Weise unterstützte. Herr Prof. Hoffmann hatte die Güte, in zwei Fällen die elektrische Untersuchung vorzunehmen; Herrn Prof. Jordan verdanke ich den grössten Teil der Untersuchung im Falle Nr. 8.